Доклады Академии наук СССР
1955. Том 104, № 6

ЭМБРИОЛОГИЯ

А. К. ДОНДУА

ФАГОЦИТАРНАЯ И ВОСПАЛИТЕЛЬНАЯ РЕАКЦИИ НА РАЗНЫХ ЭТАПАХ ОНТОГЕНЕЗА. ЭКСПЕРИМЕНТЫ НА КУРИНОМ ЗАРОДЫШЕ

(Представлено академиком К. М. Быковым 23 VI 1955)

Изменение характера воспалительной реакции на разных этапах онтогенеза исследовалось на куриных зародышах породы белый леггорн методикой асептического воспаления, которое вызывалось введением целлоидиновой иголочки, покрытой слоем туши, или кизельгура (в опытах с 2-суточными зародышами). Исследовались 2-, 4-, 7-, 10-, 14-, 17-, 18-суточные зародыши. Для операций в предварительно простерилизованной скорлупе яйца проделывалось небольшое окошко диаметром 15—25 мм. На стадии двух суток инкубации инородное тело вводилось кзади от места впадения желточных вен, сбоку от нервной трубки. На стадии 4 суток целлоидиновая иголочка вводилась в пачку задней конечности, на последующих стадиях — под кожу в область голени или бедра. После операции окошечко прикрывалось подскорлуповыми оболочками и заклеивалось стерильной калькой. Фиксация производилась смесью жидкости Ценкера с формалином по Максимову при 38° через 2, 4, 6, 8, 10, 12, 36, 48, 72 и 144 часа после операции.

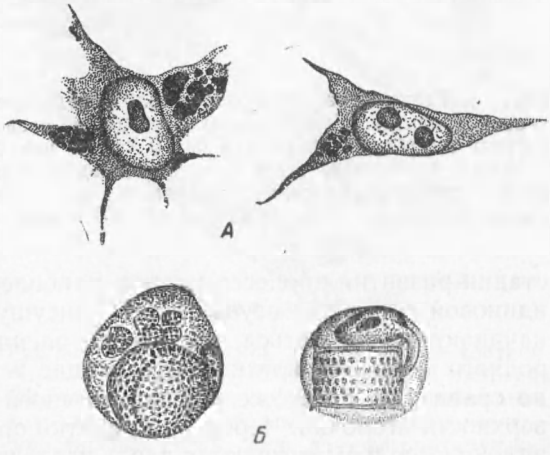

Рис. 1. *А* — фагоциты из мезенхимы 2-суточного эмбриона. *Б* — фагоцитоз крупных частиц путем обволакивания. Рис. аппарат, об. 90× имм., ок. 15

В опытах с 2-суточными зародышами было установлено, что приходящие в соприкосновение с элементами мезенхимы частицы туши или инфузорной земли фагоцитируются. Интенсивность поглощения подчас настолько высока, что у некоторых фагоцитов трудно различить ядро.

Фагоцитоз протекает, в двух основных формах, зависящих от величины поглощаемых частиц. Мелкие частицы туши или инфузорной земли включаются в плазму клетки или ее отростков (рис. 1, *А*). Более крупные частицы, которые не могут быть поглощены таким образом, обволакиваются распластывающимся по их поверхности фагоцитами, в результате чего инородная частица оказывается заключенной в плазму фагоцита (рис. 1, *Б*). Способность к фагоцитозу путем обволакивания отмечена нами и у первичных лимфоцитов. Описания этой формы фагоцитоза имеются и в литературе (2). При достаточной величине комка, когда в соприкосновение с инородным телом приходит несколько клеток, наблюдается совместное обволакивание комка несколькими фагоцитами, образующими вокруг него небольшую капсулу. Это явление мы называем

групповым фагоцитозом. На полученном материале мы убедились, что между описанными формами фагоцитоза нет резкой границы. Отмечая довольно интенсивную фагоцитарную реакцию элементов мезенхимы, следует указать, что ни усиления митотической активности, ни перемещения мезенхимных элементов в область инородного тела нами не наблюдалось.

Если в тело зародыша (в наших опытах 4-суточного) вводится очень крупное инородное тело — целлоидиновая иголочка, то в групповой фагоцитоз вступают значительные массы мезенхимных элементов. Реакция теряет клеточный и приобретает тканевой характер, что придает ей новое качество. По самой границе иголочки образуется небольшой некротический слой. Прилегающие к инородному телу элементы мезенхимы несколько округляются. Некоторые из них приобретают форму блуждающих элементов. Наряду с обычными клетками они фагоцитируют мелкие зерна туши и дегенерирующие части. На более поздней стадии развития процесса клетки, наиболее близко прилегающие к целлоидиновой иголочке, осуществляя присущую им фагоцитарную функцию, начинают вытягиваться, постепенно распластываясь по поверхности инородного тела. Эти клетки, образующие 2—3 слоя, отчетливо выделяются по сравнению с глубже лежащими своей ориентированностью вдоль поверхности иголочки. Через сутки клетки ориентированных слоев еще более уплощаются и вытягиваются вдоль иголочки. Через 48 час. они формируют своеобразную мезенхиматозную капсулу, обволакивающую инородное тело. Параллельно с этим происходит постепенное рассасывание некротической зоны, так что через 144 часа после операции она не обнаруживается. В отдельных местах на поверхности иголочки встречаются гигантские симпласты, вероятно фагоцитарной природы (рис. 2). Мезенхиматозная капсула в связи с общим превращением мезенхимы эмбриона в соединительную ткань (6—8 сутки инкубации) постепенно преобразуется в фибробластическую.

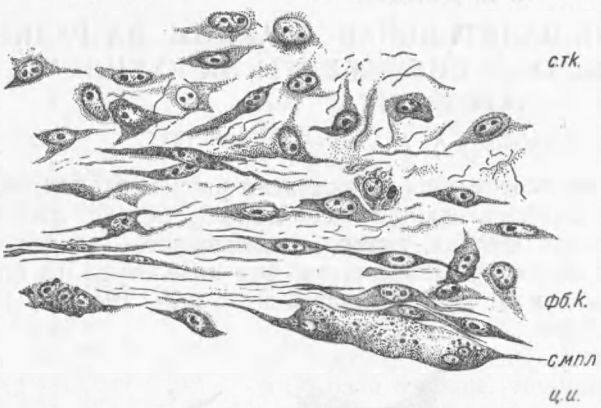

Рис. 2. Реакция на инородное тело в соединительной ткани зародыша. Целлоидиновая иголочка введена на 4 сутки инкубации, фиксация на 10 сутки инкубации. *смпл.*—симпласт, *с.тк.*— соединительная ткань, *фб.к.* — фибробластическая капсула, *ц. и.*— целлоидиновая иголочка. Рис. аппарат, об. 90 × имм., ок. 7

Эксперименты, поставленные на 7-суточных эмбрионах, обнаружили интересные особенности реакции в этот переходный период. Вокруг иголочки по краю небольшой некротической зоны располагаются элементы мезенхимы, ориентируясь своей длинной осью по поверхности инородного тела. Таким образом, начало процесса напоминает картину, описанную выше для 4-суточного эмбриона. Затем в кровеносных сосудах появляется значительное количество лимфоидных элементов, которые постепенно проникают в ткани, окружающие иголочку. Через некоторое время обнаруживаются и гранулоциты, имеющие относительно крупные шаровидные эозинофильные гранулы и округлое ядро. Эти эмбриональные формы специальных лейкоцитов вместе с лимфоидными клетками выселяются в область инородного тела. Через 48 час. после операции, т. е. на 9 сутки развития, когда период превращения мезенхимы в соединительную ткань в основном заканчивается, мы наблюдали дегене-

рацию первичной, мезенхиматозной, капсулы. Кнаружи от дегенерирующей массы расположена зона свободных элементов, состоящая из лимфоидных клеток и гранулоцитов. По внешнему краю этой зоны происходит образование вторичной, теперь уже фибробластической, капсулы. Следует отметить при этом, что интенсивность развития всех описанных зон невелика.

У 10-суточного зародыш процесс протекает следующим образом. В ответ на повреждение, наносимое при введении иголочки, зародыш реагирует прежде всего сосудистой реакцией (рис. 3): через 12 час. после операции в описываемом случае образовалась значительная зона свободных элементов которая по сравнению с 7-суточной стадией имеет более развитой характер. Отмирающие клетки и частицы туши фагоцитируются лимфоцитами, а также гистиоцитарными клетками, имеющими крупное ядро и характерную сетчатую протоплазму с тонкими короткими выростами. Значительно больше количество специальных лейкоцитов. Они отличаются от наблюдавшихся на предыдущей стадии большей зрелостью: ядро у них лопастное или даж сегментированное, хотя зернистость у большинства и состоит из округлых гранул. Зона свободных элементов ограничивается от соединительной ткани капсулой, состоящей из нескольких слоев фибробластов. Образуя капсулу, фибробласты сильно вытягиваются и принимают веретеновидную форму. Следует отметить, что капсула по своей мощности неоднородна в различных участках: в одних местах она образована бо́льшим, в других — меньшим числом слоев. Повидимому, эти различия связаны с уже проявляющимися специфическими особенностями формирующейся соединительной ткани в разных слоях кожи: в участках, прилегающих к кожному эпителию, интенсивность образования капсулы наивысшая.



Рис. 3. Асептическое воспаление в соединительной ткани 10-суточного куриного эмбриона (12 час. после операции). *Гцт.*— гистиоцит, *з. с. э.*— зона свободных элементов, *кр. с.*— кровеносный сосуд, *лмф. ф.*— фагоцитирующий лимфоцит, *н. з.*— некротическая зона, *с. л.*— специальный лейкоцит, *т.*— тушь, *фб.*— фибробласты, *фб. к.*— фибробластическая капсула, *ц. и.*— целлоидиновая иголочка, *эцт.*— эритроциты. Рис. аппарат, об. 90× имм., ок. 7

У 14-суточного эмбриона реакция в ответ на введение целлоидиновой иголочки начинается бурным выселением свободных форм — лимфоцитов и гранулоцитов. В результате образуется обширный лейкоцитарный вал, который, повидимому, даже оттесняет от иголочки фибробласты. Источник происхождения специальных лейкоцитов двоякий: бо́льшая часть поступает по кровеносным сосудам из других областей зародыша (в частности, из костного мозга); другая, меньшая, возникает из местных миэлоцитов. Активизируются гистиоциты, которые, перемещаясь по соединительной ткани, также концентрируются в очаге воспаления, образуя подчас значительные скопления. Гистиоциты и лимфоциты являются активными макрофагами. Фибробласты в реакцию всту-

пают несколько позже. Размножаясь митозами и ориентируясь вокруг инородного тела, они образуют изолированную иголочку капсулу.

На последующих этапах онтогенеза дальнейшие изменения воспалительного процесса характеризуются (морфологически) все бо́льшим усилением интенсивности инфильтрации, вступлением в реакцию более зрелых форм специальных лейкоцитов и лимфоцитов. Начиная с 18 суток реакция приобретает еще большее сходство с реакцией взрослого организма, поскольку в очаге воспаления появляются базофильные лейкоциты и развивается отек.

Рядом авторов ([1]) было высказано суждение, что на ранних этапах онтогенеза воспаление либо отсутсвует либо протекает «нетипично». Это неправильное, на наш взгляд, положение базируется на представлениях об «ареактивности», «рефрактерности» зародышей или на произвольном сведении понятия воспаление к реакции взрослого высшего позвоночного животного. Мы считали, что правильно понять полученные нами факты можно, распространив на онтогенез обоснованный И. И. Мечниковым ([2]) принцип сравнительно-патологического исследования воспаления. Как известно, Мечников доказал, что ведущим моментом сложного воспалительного процесса является фагоцитная реакция, и показал, что эта последняя преобразуется в ходе исторического развития организмов.

Исходя из этих позиций, мы определяем описанную выше рекацию 4-суточного зародыша как воспалительную. Ибо, несмотря на резкое отличие реакции зародыша от воспаления во взрослом организме, имеется один существенный момент, который исторически сближает эти явления. Таким моментом мы считаем фагоцитарную природу реакции. При этом следует подчеркнуть, что, по нашему мнению, способность к фагоцитозу в отношении чужеродных тел, обнаруженная в наших экспериментах элементами мезенхимы и первичными лимфоцитами, основывается на функции физиологического фагоцитоза, осуществляемого этими элементами в ходе нормального эмбрионального развития, в чем убеждают нас как собственные наблюдения, так и литературные данные.

Обнаруживаемая связь между защитным и физиологическим фагоцитозом подтверждает представления, развиваемые Б. П. Токиным ([3]), о том, что возникновение и смена иммунологических свойств являются одной из сторон общих процессов эмбрионального развития. Справедливость нашей оценки реакции 4-суточного зародыша как воспаления подтверждается и тем, что элементы, осуществляющие реакцию взрослого организма, с одной стороны, и зародыша, с другой, генетически тесно между собой связаны (имеют общий источник развития). Наконец, и та и другая реакции имеют также и функциональное сходство, осуществляя защиту организма от повреждения. Защитная функция мезенхиматозной капсулы отчетливо выступает из сравнения рис. 2 и 3.

Своеобразие воспаления на ранних этапах онтогенеза заключается в нерасчлененности компонентов воспалительного процесса, вызванной тем, что фагоцитарный и регенераторный моменты выполняются одними и теми же малодифференцированными элементами мезенхимы. Второй этап становления воспалительной реакции характеризуется тем, что реакция осуществляется специализированными формами соединительной ткани и крови. Это обстоятельство придает воспалению зародыша сложный, расчлененный характер и приближает его к реакции взрослого организма.

Ленинградский государственный университет
им. А. А. Жданова

Поступило
14 XII 1954

ЦИТИРОВАННАЯ ЛИТЕРАТУРА

[1] И. А. Аршавский, Нов. мед., 6 (1947). [2] И. И. Мечников, Лекции о сравнительной патологии воспаления, 1892. [3] Б. П. Токин, Иммунитет зародышей, Л, 1955.