

Ю. К. БОГОЯВЛЕНСКИЙ

К ВОПРОСУ О КЛАССИФИКАЦИИ ЛЕЙКОЦИТОВ КРОВИ ПТИЦ

(Представлено академиком А. И. Опариним 20 II 1954)

Вопрос о классификации различных форм лейкоцитов крови птиц в настоящее время еще окончательно не решен. Во-первых, нет точной классификации незернистых форм. Некоторые исследователи⁽⁶⁾ подразделяют незернистые лейкоциты на три группы: лимфоциты, гистиоциты и моноциты. Клинебергер, Карл (цитировано по⁽⁹⁾) объединяют моноциты с лимфоцитами и, наконец, третьи^(2, 3) незернистые лейкоциты делят только на моноциты и лимфоциты, не признавая группу гистиогранулоцитов.

Во-вторых, не совсем ясна классификация зернистых лейкоцитов.

Наиболее спорным является вопрос об эозинофилах и специальных гранулоцитах (псевдоэозинофилах).

Букраба⁽¹⁾, Ханко⁽⁹⁾, Соловей⁽⁹⁾ и др. склонны признавать существование только одной группы — эозинофилов. Наоборот, В. И. Зайцев⁽⁴⁾, А. Максимов⁽¹¹⁾, Л. Лебедев⁽⁷⁾ и др. делают резкое разграничение между эозинофилами, с одной стороны, и специальными лейкоцитами, с другой. В свою очередь М. В. Кудряшов⁽⁶⁾ и др. разделяют псевдоэозинофилы на две группы, из которых одна характеризуется палочковидными гранулами, а другая круглыми. Для выяснения этих спорных вопросов нами было проведено сравнительное изучение морфологии лейкоцитов ряда птиц. Материал был собран в 1950 г. в заповеднике Аскания-Нова.

Исследовалась кровь у следующих птиц: из отряда куриных: цесарка — *Numida meleagris*, индейка — *Meleagris gallopavo*, фазан — *Phasianus colchikus*, курочка негретка. Из отряда голубиных: горлица — *Turtur auritus*. Из отряда бескилевых: нанду — *Rhea americana*. Из отряда голенастых: аист — *Ciconia ciconia*, цапля — *Ardea cinerea*. Из отряда пластинчатоклювых: черный лебедь — *Cygnus atratus*, гусь — *Anser cinereus*, утка домашняя — *Anas domesticus*, утка шилохвость — *Dafila acuta*, утка мускусная — *Cairina moschata*. Из отряда дневных хищников: степной орел — *Aquila orientalis*, степной лунь — *Circus macrurus*.

В каждом виде исследовалось не менее трех особей, за исключением нанду (2 особи). Кровь бралась всегда в одно и то же время, между 10 и 11 часами дня из *vena ulnaris*. Перед взятием мазка место укола предварительно очищалось от перьев и протиралось спиртом. Кровь бралась иглой от шприца.

Приготовленные общепринятым способом мазки фиксировались не более, чем через 2 часа после взятия крови. В качестве фиксаторов были использованы метиловый спирт (5 минут) и жидкость Ценкера с уксусной кислотой (50 мин., с последующим промыванием в проточной воде не менее 1 часа).

Мазки окрашивались по методу Романовского. Наилучшие результаты окраски лимфоцитов, моноцитов и эритроцитов получились при реакции

воды равной рН 6,8—6,9. Гранулоциты же при рН воды 6,8—6,9 окрашиваются очень плохо, так как гранулы выявляются неясно и окраска их имеет грязный розово-желтый тон. Для хорошей окраски гранулоцитов применялась вода слабо-кислой реакции, и фиксация мазков производилась раствором Ценкера с уксусной кислотой. Лимфоциты при таких условиях окрашивались плохо. В связи с этим исследование зернистых и незернистых лейкоцитов проводилось на мазках, различно обработанных.

У всех изученных нами видов птиц были обнаружены две категории незернистых лейкоцитов — лимфоциты и моноциты. Клеточные формы, которые можно было бы отнести к гистиоцитам, нами ни разу не наблюдались. Лимфоциты, как и в крови млекопитающих, можно подразделить на малые, средние и большие. Процентный состав лейкоцитов приведен в табл. 1.

Таблица 1

Лейкоцитарная формула крови птиц (в %)

Вид	Лимфоциты			Базо- филы	Эозино- филы	Псевдо- эозино- филы	Моно- циты
	малые и сред- ние	боль- шие	всего				
Индейка	32	6	38	3,5	4	48	7
Цесарка	45,5	4,5	50	6	4,5	31,5	8
Утка домашняя	49	4,5	53,5	3	12,5	23,5	7,5
Утка шилохвость	63	1,5	64,5	1	11,5	21	2
Черный лебедь	68	5	73	6	7	10	4
Нанду	26,5	4,5	31	3,5	13,5	38	14
Степной орел	41,5	5	46,5	1	6,5	63,5	2,5
Степной лунь	53,5	7,5	61	1	8	27	3
Утка мускусная	53	4	57	2	14,5	20	6,5
Фазан	46	6	52	8	5	24	11
Серый гусь	39	1	40	4	14	40	2
Курочка негретка	39	7	46	4	6	36	8
Аист	57	3	60	1	8	26	5
Серая цапля	51	4	55	2	11	28	4
Горлица	42	6	48	3	14	32	3

От лимфоцитов млекопитающих лимфоциты птиц отличаются дымчатым цветом протоплазмы при окраске по Романовскому, что несомненно и привело к смешению их некоторыми авторами с моноцитами. Однако большая плотность ядра, обязательное присутствие, даже у малых форм, светлой перинуклеарной зоны почти всегда дают возможность отличить эти две формы агранулоцитов.

Азурофильная зернистость чаще всего встречается в цитоплазме средних лимфоцитов (5—10 гранул). Морфологическая характеристика моноцитов нами не приводится, так как она полностью укладывается в морфологическую характеристику моноцитов млекопитающих.

Таким образом, основным отличием моноцитов от лимфоцитов является отсутствие у первых перинуклеарной зоны, а также мелкая ячеистость протоплазмы и сетчатое строение ядра. Однако часто встречаются клетки типа моноцитов, имеющие ячеистую плазму и бобовидное ядро и вместе с тем обладающие ярко выраженной светлой перинуклеарной зоной. Это обстоятельство делает границу между лимфоцитами и моноцитами весьма условной.

Известно, что при воспалении лимфоциты млекопитающих, становясь в конце концов макрофагами, предварительно проходят моноцитоподобную стадию. Одновременно ряд авторов вообще производят моноциты от лимфоцитов, описывая эти переходы в органах лимфоидного кроветворения. Можно допустить, что и у птиц генезис моноцитов идет за счет транс-

формации лимфоцитов и эти процессы могут протекать и в кровяном русле, чем и может быть объяснено наличие таких переходных форм.

Переходя к описанию зернистых форм лейкоцитов, мы должны отметить, что вопрос о наличии в крови птиц базофилов в литературе разногласия не вызвал. Равным образом нет противоречий и в описании их строения. Исходя из этого, мы основное внимание уделили изучению псевдоэозинофилов и эозинофилов.

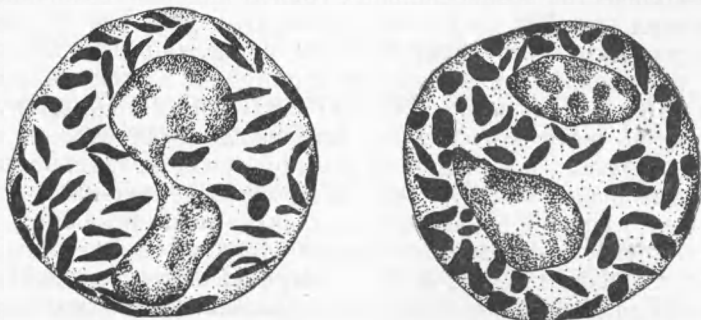


Рис. 1. Псевдоэозинофилы крови степного орла (различная форма гранул). Об. 110 ×, ок. 20

У всех изученных нами видов птиц удалось ясно разграничить эозинофилы от псевдоэозинофилов. Это можно наблюдать на препаратах, фиксированных раствором Ценкера и окрашенных смесью Романовского на кислой воде. Но особенно резкое отличие обнаруживается на препа-

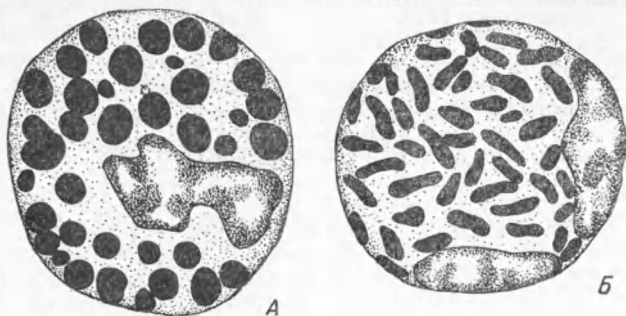


Рис. 2. Эозинофилы (А) и псевдоэозинофилы (Б) крови индейки. Об. 110 ×, ок. 20

ратах, фиксированных жаром и окрашенных триглицериновой смесью Эрлиха. При такой методике плазма эозинофилов окрашивается в светло-желтый цвет, а гранулы — в песочно-желтый. Плазма же псевдоэозинофилов окрашивается в светлокоричневый цвет, гранулы — в красноватый. Кроме того мы подтверждаем данные Л. Лебедева (7), которые указывают на наличие пероксидазы в крови птиц только у эозинофилов.

На основании изложенного можно утверждать, что эозинофилы крови птиц отличаются от псевдоэозинофилов и что последние представлены группой, биологически соответствующей специальным гранулоцитам других животных.

Точка зрения М. В. Кудряшова (6) и В. И. Зайцева (3), разделяющих псевдоэозинофилы по типу грануляции на две группы, противоречит нашим данным, так как почти у всех псевдоэозинофилов наблюдаются наряду с палочковидной или веретеновидной грануляцией гранулы неправильной или округлой формы. Так, например, у степного орла, у которого разнохарактерность гранул особенно резко выражена, можно видеть

переходные формы гранул, показывающие искусственность такого деления (см. рис. 1).

Часто в крови исследуемых птиц мы встречали описанные О. И. Левкович (8) клетки, похожие на псевдоэозинофилы или эозинофилы, но меньшего размера и с неясными гранулами. Вероятно клетки эти представляют собой нераспластавшиеся по стеклу псевдоэозинофилы.

Наши данные раходятся с данными В. Н. Никитина (9) относительно величины и количества эозинофильных гранул индейки. Величина эозинофильных гранул индейки по нашим препаратам (см. рис. 2) превышает в несколько раз соответствующие гранулы, нарисованные в таблице атласа, причем на препаратах количество гранул в клетке не превышает 45 шт., а в таблице их свыше 130—135 шт. По В. Н. Никитину (9) все гранулы должны быть относительно одинаковых размеров, в то время как наши препараты убеждают в их большой разнокалиберности.

Наши наблюдения показали что лимфоциты и моноциты птиц мало различаются не только у близко стоящих видов птиц, но даже у представителей систематически далеко отстоящих отрядов.

Кровь исследованных птиц, в основном, отличается по эозинофилам и псевдоэозинофилам. Эозинофилы и псевдоэозинофилы характерны для каждого отряда, семейства и даже вида птиц, различаясь по форме, величине и количеству гранул.

Московский государственный университет
им. М. В. Ломоносова

Поступило
17 XII 1953

ЦИТИРОВАННАЯ ЛИТЕРАТУРА

- ¹ В. Букраба, Лейкоцитарная формула птиц и изменения в ней в зависимости от кормления, УкрГИЗ, 1929. ² А. В. Васильев, Гематология сельскохозяйственных животных, Сельхозгиз, 1948. ³ В. И. Зайцев, Уч. зап. КГВИ, 38, в. 1 (1928). ⁴ В. И. Зайцев, Тр. Моск. зовет. инст., 3, 112 (1938). ⁵ Э. М. Зубица, Усп. зоотехн. науки, 3, в. 2 (1937). ⁶ М. В. Кудряшев, Ветеринария, № 10 (1947). ⁷ Л. Лебедев, Тр. Омск. вет. инст., 12, 27 (1940). ⁸ О. И. Левкович, Тр. Моск. зовет. инст., 3, 121 (1938). ⁹ В. Н. Никитин, Атлас клеток крови сельскохозяйственных и лабораторных животных, Сельхозгиз, 1949. ¹⁰ А. К. Скворцов, ДАН, 73, 3 (1950). ¹¹ A. Maximow, Handb. d. mikr. Anat. d. Menschen, 1927.