

А. Д. СМЕРНОВ

О РЕАКТИВНЫХ РАЗРАСТАНИЯХ ЭНДОТЕЛИЯ АРТЕРИЙ

(Представлено академиком Н. Н. Аничковым 30 IX 1953)

Знание морфофизиологических свойств эндотелиальной ткани и сосудистой стенки в целом является необходимой предпосылкой для изучения процессов обмена веществ между кровью и тканями организма. Существующие до настоящего времени представления о свойствах эндотелия очень противоречивы, в них не учитываются в должной мере его особенности в разных участках сосудистого русла (¹). Это усугубляется еще тем, что одним и тем же термином «эндотелий» обозначают не только внутреннюю выстилку сосудов, но и такие образования, как «эндотелий» задней поверхности роговицы, мезотелий, покровные клетки мозговых и синовиальных оболочек слизистых сумок, т. е. все или почти все однослойные плоскоклеточные выстилки организма.

Как показывают работы последнего времени (²⁻⁴), эндотелий крупных кровеносных сосудов человека и животных отличается по своим свойствам от соединительных и других тканей. Морфологическое своеобразие эндотелиальной ткани обнаруживается в крупных сосудах как в нормальных условиях, так и при заживании стенки сосуда после травмы. Изучение процессов восстановления сосудистой стенки имеет особый интерес в связи с вопросами сосудистой хирургии.

Нормальное заживление сосудистой стенки иногда осложняется избыточными разрастаниями эндотелия и лежащей под ним соединительной ткани (см. рис. 1). Эти воспалительные разрастания были изучены в артериях; сделанные при этом наблюдения составляют содержание настоящей статьи.

Подопытными животными были собаки, которым накладывался круговой сосудистый шов по Морозовой на общие сонные и бедренные артерии. Для исследования животные убивались в различные сроки: от нескольких часов до 3 мес. Оперированные сосуды вырезались на протяжении 5—7 см, вскрывались по вентральной поверхности и в виде длинной узкой ленты накальвались на восковую пластинку эндотелием вверх. Для обнаружения клеточных границ эндотелия применялся 1/4% раствор азотнокислого серебра, после чего производилась дополнительная фиксация 15% раствором формалина. После промывки и уплотнения в спиртах ядра эндотелия слегка подкрашивались железным гематоксилином по Ясвоину. Затем под микроскопом производилось первое предварительное изучение сосудов, погруженных в воду, а также их фотографирование. После этого из эндотелиальной выстилки данного отрезка артерии, нередко с подлежащим слоем соединительной ткани, приготавливались плоскостные препараты методом коллоидных пленок по Кочетову с докрашиванием железным гематоксилином по Ясвоину.

После наложения кругового сосудистого шва избыточные разрастания эндотелия и лежащей под ним соединительной ткани встречаются как в ранние сроки после операции, например через 10 суток, так и долгое время спустя — через 2 и 3 мес.

Поврежденная часть артерии, включая и область шва, уже на 10 сутки после операции бывает полностью покрыта одним слоем эндотелиальных клеток. Последние, так же как и их ядра, на протяжении неповрежденной части внутренней оболочки ориентированы своим длинным размером вдоль сосуда. В области шва ориентировка эндотелиальных клеток изменяется: многие из них расходятся веерообразно. Их величина и форма сильно варьируют. Эндотелиальная выстилка приобретает своеобразный вид, обусловленный в значительной мере весьма различной ориентировкой клеточных границ, клеток и их ядер. Рельеф внутренней оболочки сосуда в области шва неровный; в отдельных участках она слегка вдается в просвет сосуда. Эндотелий покрывает непрерывным пластом не только внутреннюю оболочку в месте шва, но и шелковые нити и все неровности, образующиеся в нитиме в результате хирургического вмешательства. Обращает на себя внимание тот факт, что и шелковые нити, как уже упоминалось, покрыты слоем эндотелия, отграничивающего их от просвета сосуда. Не исключена возможность, по крайней мере в части случаев, что первоначально на шелке образуется тонкий слой фибрина, по которому и происходит рост эндотелия. Наряду с регенерацией в



Рис. 1. Внутренняя оболочка бедренной артерии собаки. 3 мес. после наложения кругового шва. $\times 8$

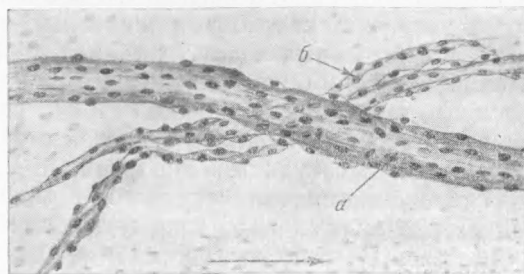
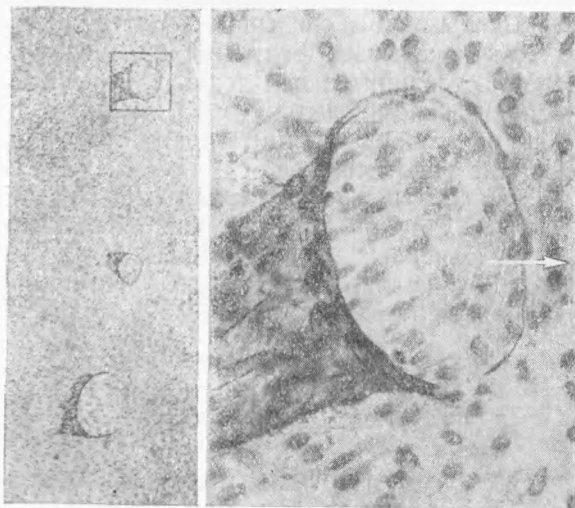
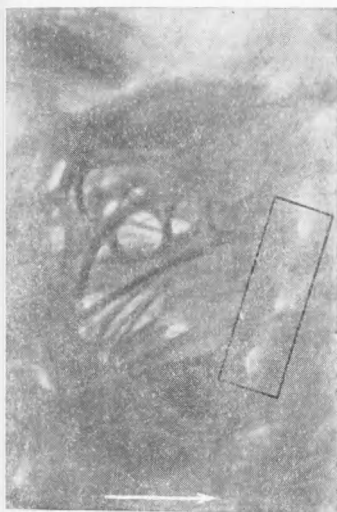


Рис. 2. Тот же сосуд, что и на рис. 1. Разрастания в просвете артерии: *a* — тяж из соединительной ткани, покрытой эндотелием; *b* — эндотелиальный тяжик. Плоскостной препарат, рисунок, $\times 150$

области дефекта наблюдаются внутрисосудистые (интравазальные) и внутрисстенные (интрамуральные) разрастания эндотелия, идущие часто совместно с соединительной тканью. Они занимают иногда значительную площадь, распространяясь, например, по всей окружности сосуда и достигая в длину выше 20 мм. Интравазальные разрастания имеют вид мембран, тяжей, нитей, состоящих из соединительной ткани, покрытой эндотелием, или только из одного эндотелия (см. рис. 2). Их размеры весьма различны: от хорошо видимых простым глазом до микроскопических (см. рис. 1). Тяжи и мембраны берут свое начало из внутренней оболочки артерии в виде выростов с расширенным основанием, которые на некотором расстоянии могут сливаться вместе в более массивные перепонки (см. рис. 1). Нитевидные разрастания начинаются от более массивных

или непосредственно от самой внутренней оболочки сосуда. Они нередко имеют причудливую форму: например, двойных петель, запутанного клубка, прикрепляющегося к нескольким продольно тянущимся нитям, иногда обвивают широкий тяж. Отдельные нитевидные разрастания, будучи прикреплены только одним концом, на значительном протяжении



а

б

Рис. 3. Общая сонная артерия собаки через 55 суток после наложения кругового шва. Разрастания эндотелия и соединительной ткани в виде аркад на месте дефекта сосудистой стенки в области шва. Справа — ряд последовательно расположенных устьев вновь образованных сосудов. В прямоугольнике — устья сосудов, изображенных на рис 4а. Плоскостной препарат, микрофото, $\times 20$

Рис. 4. а — участок, соответствующий обведенному прямоугольником на рис. 3. Три устья сосудов и эндотелий общей сонной артерии. Пленочный препарат, микрофото, $\times 56$. б — устье одного из сосудов рис. 4а (обведенного квадратом). Виден эндотелий общей сонной артерии и эндотелий вновь образованной сосудистой веточки. Пленочный препарат, микрофото, $\times 400$

лежат свободно в просвете и взвешены в окружающей их жидкости. Однако трудно сказать с достоверностью, имеет ли тяж и при жизни свободный конец или он становится таковым в результате разрыва при приготовлении препарата. Все разрастания находятся в пределах поврежденного участка сосудистой стенки, т. е. там, где происходит воспалительно-регенеративная реакция организма. Некоторые тяжи очень тонки (см. рис. 2) и состоят всего лишь из одного эндотелия. В более толстых тяжах (см. рис. 2 и 3) под эндотелием различимы соединительнотканые волокнистые структуры, составляющие их основу.

В местах с небольшим дефектом внутренней оболочки можно наблюдать сложный переплет тонких тяжей, образующих аркады (см. рис. 3). Эти тяжи начинаются расширенным основанием и перекидываются через дефект на значительном протяжении, вновь переходя в интиму. Аркады могут располагаться весьма разнообразно: по току крови или под углом к нему.

По обе стороны шва во внутренней оболочке сосуда нередко находятся воронкообразные углубления (см. рис. 3), продолжающиеся в мелкие интрамуральные сосудики (см. рис. 4). Эти сосудики образуются в результате внутриваночных разрастаний эндотелия, берущих начало из эндо-

телиальной выстилки внутренней оболочки сосуда. Воронки открыты в стороны от шва, причем их внутренняя часть образует подобие «козырька». Клетки эндотелия вокруг воронкообразных устьев ориентированы в нескольких направлениях, а переходя во вновь образованный сосуд, принимают аксиальное направление (рис. 4б).

Интрамуральные разрастания эндотелия приводят к развитию кровеносных сосудов, в то время как его интравазальные разрастания не выполняют полыми и кровеносной функции не несут.

Как показывает фактический материал настоящего сообщения, эндотелий и соединительная ткань внутренней оболочки артерий в условиях воспалительно-регенеративного процесса способны к пролиферации. При этом обнаруживаются некоторые своеобразные формообразовательные свойства эндотелия.

Эти данные вполне согласуются со старыми наблюдениями отечественных авторов (5, 6), а также с результатами работ последнего времени, выполненных на венах кролика (7) и лимфатических мешках амфибий (8), и должны быть приняты во внимание при характеристике эндотелиальной ткани.

Военно-медицинская академия
им. С. М. Кирова

Поступило
27 VIII 1953

ЦИТИРОВАННАЯ ЛИТЕРАТУРА

¹ Н. Г. Хлопин, *Общебиологические и экспериментальные основы гистологии*, 1946. ² Н. А. Шевченко, *ДАН*, 75, № 5 (1950). ³ Н. Л. Каменская, *ДАН*, 83, № 3 (1952). ⁴ Н. А. Колесникова, *ДАН*, 84, № 1 (1952). ⁵ В. А. Оппель, *Virch. Arch.*, 165 (1901). ⁶ С. Софотеров, *К вопросу о сосудистом шве*, Диссертация, Томск, 1910. ⁷ Н. А. Шевченко, *ДАН*, 83, № 3 (1952). ⁸ Н. А. Колесникова, *ДАН*, 58, № 6 (1947).