

ЭКСПЕРИМЕНТАЛЬНАЯ МОРФОЛОГИЯ

В. С. ЧИКУНОВА

К ВОПРОСУ О РЕГЕНЕРАЦИИ ПОПЕРЕЧНОПОЛОСАТЫХ  
МЫШЦ

(Представлено академиком А. И. Абрикосовым 24 IX 1953)

Изучая микропрепараты *m. Soleus* и *m. Peroneus* ампутированной конечности человека спустя 6½ лет после операции — наложения нервного шва на седалищный нерв в средней трети левого бедра, секвестротомии 4-й и 5-й плюсневых костей с последующей тенотомией длинного сгибателя большого пальца — мы обнаружили интересные картины, указывающие на своеобразный, никем не отмечавшийся донныне путь образования ядер поперечнополосатых мышечных волокон и подтверждающие теорию О. Б. Лепешинской (1) об образовании клеток из живого не клеточного вещества.

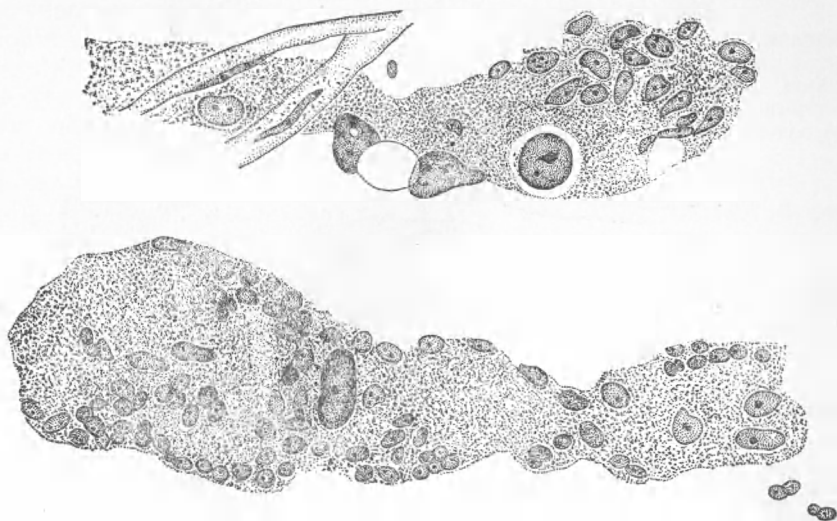


Рис. 1. Зернистые миосимпласты, содержащие гигантские и мелкие пузырьковидные ядра. Об. 90 иммерсия. Ок. 10

Замороженные срезы мышц импрегнировались азотнокислым серебром по методу Бильшовского — Гросс с последующей подкраской гематоксилином и иногда эозином. На продольных срезах обеих мышц видно, что большие территории мышечных пучков дегенерировали и проросли соединительной (преимущественно жировой) тканью. В прослойках соединительной ткани обнаруживаются: большое количество мелких и крупных новообразованных кровеносных сосудов и регенерировавшие сравнительно тонкие, нервные стволы. Между прослойками соединительной ткани располагаются небольшие участки поперечнополосатых мышц. Большинство мышечных волокон фрагментированы, исключение составляют новообразо-

ванные волокна. Фрагменты распадающихся мышечных волокон различны по величине, форме и тонкому строению, что объясняется, очевидно, различными стадиями распада. Встречаются фрагменты сравнительно длинные и толстые, напоминающие по форме кусок нормального мышечного симпласта. Однако ни в одном из таких фрагментов поперечная исчерченность не обнаруживается; саркоплазма их гомогенна и часто густо импрегнируется серебром. Ядра истончены и у концов изогнуты, ядрышки в них видны не всегда отчетливо. Часто один конец такого гомогенного фрагмента превращен в мелкозернистую массу. Эта мелкозернистая масса из распавшегося мышечного волокна не смешивается с окружающей средой — она резко отличается своей окраской и ее легко обнаружить даже тогда, когда все волокно распалось целиком. Таким образом, большинство фрагментов и представляет собой миосимпласты из мелкозернистого вещества различной формы — то округлой или овальной, то причудливо неправильной с содержанием одного большого или маленького ядра, либо необычайно большого количества мелких пузырьковидных ядер, величина которых в 3—4 раза меньше величины ядра нормального мышечного волокна.

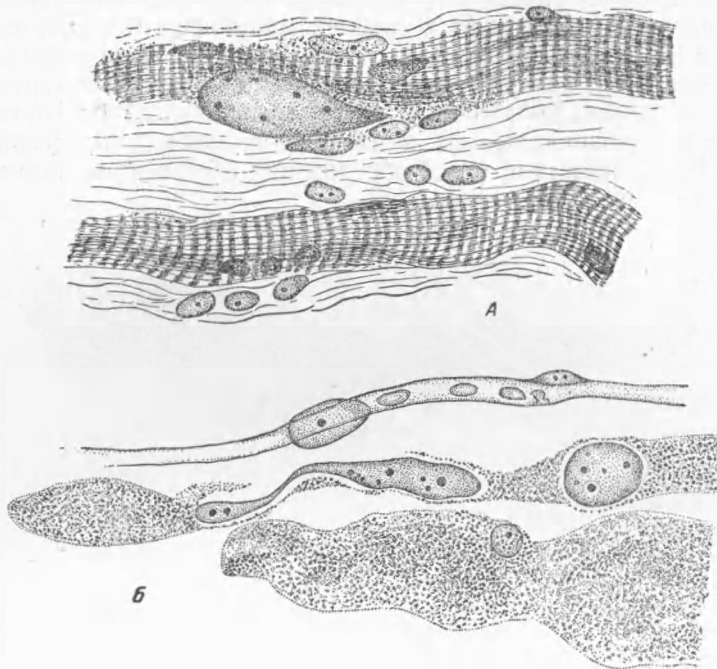


Рис. 2. А — гигантское ядро в зернистом миосимпласте; часть миосимпласта срезана, ниже лежат новообразованные мышечные волокна с хорошо выраженной исчерченностью; Б — зернистые миосимпласты с гигантскими почкующимися ядрами. Об. 90 иммерсия. Ок. 10

Мелкие ядра имеют округлую или слегка овальную форму с хорошо выраженным одним, реже двумя ядрышками. Среди мелких ядер часто встречаются 1—2 или 3 ядра гигантских размеров, в 6—8 раз превышающие величину ядра нормального мышечного волокна с большим количеством (6—8—10) ядрышек (см. рис. 1 и рис. 2 А).

Нередко гигантские ядра имеют вытянутую с одного конца часть, заканчивающуюся небольшим утолщением, напоминающим по форме и величине мелкие ядра мелкозернистого миосимпласта. В таких утолщениях обнаруживаются отчетливо одно или два ядрышка (рис. 2 Б).

Иногда гигантские ядра имеют несколько узких перетяжек, делящих все ядро на 3—4 и более частей, содержащих ядрышки.

Новообразованные мышечные волокна также неоднородны. Одни из них тонкие и длинные с ясно выраженной поперечной исчерченностью (рис. 3), другие — толстые, миофибриллы в них располагаются на некотором расстоянии друг от друга, так что их количество можно легко сосчи-

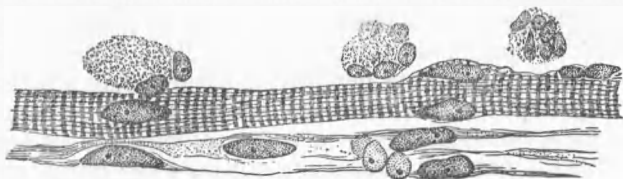


Рис. 3. Тонкое новообразованное мышечное волокно с хорошо выраженной поперечной исчерченностью. Над мышечным волокном лежат круглые зернистые миосимпласты. Об. 40. Ок. 10

тать. В редко расположенных миофибриллах отчетливо выражены диск S и диск Q, диски M и L чаще отсутствуют. Сарколемма у таких волокон не обнаруживается (рис. 2,4). Наконец, встречаются новообразованные волокна, на одном конце которых, или в центре, располагается зернистое вещество из распавшегося мышечного волокна, содержащее мелкие пузырьковидные ядра с одним или (реже) двумя ядрышками. Несколько дальше от таких участков среди зернистой массы прослеживаются тонкие фибриллы, которые постепенно утолщаются и обнаруживают поперечную исчерченность (рис. 4). Ядра по мере удаления от зернистой части к части с фибриллами, увеличиваются в размерах и принимают форму ядра нормального мышечного волокна. В новообразованных волокнах встречаются иногда крупные с большим числом перетяжек ядра. Ни на одном препарате не удалось обнаружить ни митоза, ни амитоза ядер — как в новообразованных мышечных волокнах, так и в зернистых миосимпластах.

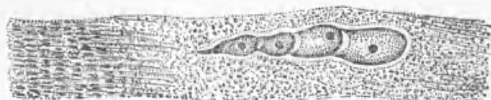

Рис. 4. Образующееся мышечное волокно: в центре его зернистое живое вещество с почкующимся гигантским ядром; по концам новообразованные миофибриллы с появляющейся в них поперечной исчерченностью. Об.90 иммерсия. Ок. 7

Интересно отметить, что среди пестрой картины распада и регенерирующих мышечных волокон имеется большое количество новообразованных нервных ветвящихся и образующих сети волокон, тонкие веточки которых либо заканчиваются в миосимпласте — живом веществе из распавшегося мышечного волокна, либо на ядрах, природу которых установить трудно.

Образование гигантских ядер и перетяжек в них, разделяющих ядро на части, аналогичные по форме и величине ядрам живого вещества из распавшегося мышечного волокна, не оставляют сомнений в том, что увеличение числа мелких пузырьковидных ядер происходит путем почкования из гигантских ядер.

Наличие в крупных зернистых миосимпластах одного ядра (часто гигантских размеров) свидетельствует о полном разрушении всех компонентов мышечного волокна, в том числе и ядер. Следовательно, гигантское ядро есть результат образования его из живого вещества, которое возникает из распада мышечного волокна, очевидно путем сложного синтеза и отмишования ядерного вещества, а появление мелких ядер является следствием почкования его.

Изменение формы и величины ядер в новообразующихся волокнах по мере дифференцировки его частей свидетельствует об участии мелких ядер в формировании нового мышечного волокна.

Распад всех «старых» волокон мышцы нам представляется возможным объяснить длительным нарушением нормальной иннервации и функции их, а процесс новообразования мышечных волокон является, очевидно, следствием проявления новых биологических свойств живого вещества, стимулируемых хотя и запоздалой регенерацией нервных проводников.

На наших препаратах исключается возможность регенерации мышечных волокон путем образования почек или миобластов из сохранившегося мышечного волокна, так как последние совершенно отсутствуют, следовательно единственным источником образования новых мышечных волокон может быть только живое вещество из распавшихся «старых» мышечных волокон, что и подтверждается картинками на наших препаратах.

Наличие почкования ядер в поперечнополосатой мышечной ткани человека опровергает установившиеся взгляды (2, 3) на способы возникновения ядер в последних только делением ядер митозом и амитозом.

Сталинабадский государственный  
медицинский институт  
им. Авиценны

Поступило  
18 V 1953

#### ЦИТИРОВАННАЯ ЛИТЕРАТУРА

<sup>1</sup> О. Б. Лепешинская, Происхождение клеток из живого вещества и роль живого вещества в организме, 1950. <sup>2</sup> А. А. Заварзин, Очерки эволюционной цитологии нервной системы, 1938. <sup>3</sup> А. Н. Жинкин, Сборн. памяти акад. А. А. Заварзина, 1948.