

С. А. ИВАНОВА

**ГИСТОЛОГИЧЕСКОЕ ИССЛЕДОВАНИЕ ГОНАДЫ, ЩИТОВИДНОЙ
ЖЕЛЕЗЫ И ГИПОФИЗА СТЕРЛЯДИ ACIPENSER RUTHENUS
ПРИ СОДЕРЖАНИИ ЕЕ В ЕСТЕСТВЕННЫХ — РЕЧНЫХ
И ПРУДОВЫХ УСЛОВИЯХ**

(Представлено академиком А. И. Опариным 26 V 1953)

В ранее опубликованных статьях (1, 2) было показано, что у стерлядей, содержащихся в условиях бассейна, гонады самок развиваются до фазы полного накопления желтка в ооцитах, а самцов — до образования зрелых сперматозоидов. В литературе имеются работы, посвященные гистологическому изучению эндокринных желез некоторых осетровых рыб, находившихся в естественных условиях. Н. А. Ольвшангом (3) и И. Н. Молчановой (4) изучались гонады стерляди; Н. Л. Гербильский (5, 6), В. Г. Бехтина (7), Г. М. Персов (8), Н. П. Вотинков (9), И. А. Баранникова (10) изучали гипофиз, щитовидные железы и гонады у осетров и севрюг. У стерлядей в прудовых условиях гонады были изучены С. Е. Кушакевичем (11). Автор установил, что в прудовых условиях самцы созревают нормально — в семенниках были найдены зрелые сперматозоиды, у самок же яичники были незрелыми, и в соединительнотканной строме обнаружено ненормальное накопление жира.

В данной работе исследовались гонады, щитовидные железы и гипофизы стерлядей в прудовых и естественных условиях. Как известно, щитовидная железа участвует в регуляции обмена веществ, повышает окислительные процессы и тем самым, несомненно, влияет и на процессы полового созревания. Поэтому очень важно было изучить состояние эндокринных желез у стерляди в преднерестовый и нерестовый период, тем более, что щитовидные железы и гипофизы стерляди до сих пор никем не изучались ни в естественных, ни в прудовых условиях.

Половозрелые волжские стерляди были куплены на живорыбной базе (Москва) в мае 1947 г. и выпущены в пруды Рязаново-Подольского района Московской обл.; в летнее время они содержались в нагульном пруде, а зимой — в зимовальном пруде *. Весной 1950 г. стерляди были помещены в кормовой пруд; до этого времени рыбы, повидимому, голодали. В яичнике у них ооциты находились в фазах однослойного фолликула. 24 мая 1951 г. три стерляди, прожившие в прудах Ново-Рязанова около 5 лет, были помещены в бассейн Зоопарка. 26 V всем трем стерлядям был дан рег ос тиреоидин (в таблетках фабрики эндокринных препаратов) из расчета 0,1 на 1 кг живого веса. 27 V всем трем стерлядям был введен ацетонированный гипофиз сазана из расчета приблизительно 2 гипофиза на рыбу (опыты производились Н. С. Строгановым). 29 V

* Наблюдения над стерлядями проводились Н. С. Строгановым, которым и предоставлены мне гонады, щитовидные железы и гипофизы для гистологического изучения. Условия содержания этих стерлядей описаны в работе Н. С. Строганова (12).

стерляди были забиты. Среди них были два самца и одна самка. Половые железы обоих самцов находились на IV—V стадии (начало) зрелости. Семенные каналцы сильно расширены, в них можно было видеть сперматиды и зрелые сперматозоиды (рис. 1). Сертолиевые клетки хорошо выявлены. Дегенеративных изменений обнаружено не было. У самки стерляди икра находилась в полости тела, яичник же был пустой. Икринки хорошо отделены от стромы яичника, вес гонады 67,5 г. В яйцеклетках ядро обнаружить уже не удалось, в безжелточном слое установлено присутствие пигмента (начало V стадии).




Рис. 1. Семенник стерляди в начале V стадии зрелости, в прудовых условиях. Семенные каналцы сильно расширены. Сперматозоиды пучками заполняют периферию и просвет каналцев. $\times 720$. Фиксатор Ценкер, окраска железным гематоксилином

Zona radiata подразделена на два слоя: внутренний и наружный. Студенистый слой хорошо развит (рис. 2 на вклейке к стр. 523). У немногих ооцитов в некоторых участках *zona radiata* утолщена, у других ооцитов *zona radiata* рассасывается. На препаратах хорошо видно, как участки *zona radiata* отодвигаются внутрь ооцита, а желток начинает рассасываться.

В 1952 г. были вскрыты две стерляди, прожившие в прудах Ново-Рязанова около 4 лет. 29 V эти стерляди были переведены в бассейны Зоопарка, 30 V им была введена эмульсия гипофиза. У обеих стерлядей икра была в полости тела и большая часть ее была мягкой и неправильной формы. Гистологическое исследование показало, что ооциты были на V (начало) стадии зрелости. *Zona radiata* ооцит находилась в состоянии дегенерации; она рассасывалась, вследствие чего ооцит имел неправильную форму.

Из изложенного видно, что гонады стерлядей самцов и самок в прудовых условиях могут созревать до IV—V (начало) стадии

зрелости. Дегенерация в ооцитах стерлядей наступала, повидимому, вследствие неблагоприятных условий содержания стерлядей в прудах в преднерестовый период, которые не могут обеспечить у них осуществление нереста. Икра не была выметана и наступила дегенерация.

Щитовидные железы у стерлядей на II стадии зрелости гонад имеют плотный коллоид и плоские клетки железистого эпителия. На III стадии зрелости наблюдается небольшая их активация: в немногих фолликулах заметна краевая вакуолизация коллоида. На IV стадии (вначале) наблюдается дальнейшая вакуолизация коллоида, железистый эпителий из плоского становится кубическим. У стерлядей же в конце IV и в начале V стадии зрелости (стерляди, забитые 29 V и 1 VI 1951 г.) вакуолизация коллоида резко возрастает. Коллоид в некоторых фолликулах сильно вакуолизированный, эпителий кубический (рис. 3 на вклейке к стр. 523). Необходимо отметить, что наряду с вышеописанными фолликулами наблюдаются фолликулы без вакуолизации и с невысоким железистым эпителием. Таким образом, одновременно с созреванием половых продуктов у самцов и самок стерляди наблюдается увеличение деятельности щитовидной железы. Гистологический анализ гипофиза показал, что

признаки секреторной активности в его передней доле проявляются как у самцов, так и у самок на IV стадии зрелости гонад. В передней доле гипофиза количество базофильных элементов увеличивается.

Для сравнения изучались щитовидная железа и гипофиз стерляди в естественных условиях в преднерестовый и нерестовый период*. Эти стерляди были выловлены в мае на Волге в 40 км от Саратова у с. Синенькие. При вылове температура воды была от 9,5 до 13,5°. Стерляди были забиты 22, 23 и 27 V. Среди них оказалось 5 самок и 6 самцов.

Гистологическое исследование яичника показало, что у четырех самок яичник находится в начале V и V стадии зрелости (текучие). В ооцитах ядро обнаружить уже не удалось, в безжелточном слое пигмента больше и он интенсивнее окрашен, чем у стерлядей в прудовых условиях. *Zona radiata* подразделена на два слоя: наружный и внутренний. Студенистый слой хорошо развит. Дегенеративных изменений не обнаружено. Щитовидные железы находятся в высокофункциональном состоянии. Железистый эпителий высокий, цилиндрический. Имелись митозы. Расположение ядер чаще базально, редко в центре клетки. В эпителии хорошо выражены клеточные перегородки и межклеточные щели. В клетках эпителия наблюдается коллоид. Коллоид в некоторых фолликулах исчез, в некоторых он сильно вакуолизированный — пенистый (рис. 4). Между фолликулами наблюдается коллоид. В некоторых фолликулах в эпителиальных стенках имеются разрывы. Все это говорит об активном выведении коллоида в кровь. Эта картина с небольшими вариациями наблюдалась у пяти сомов.

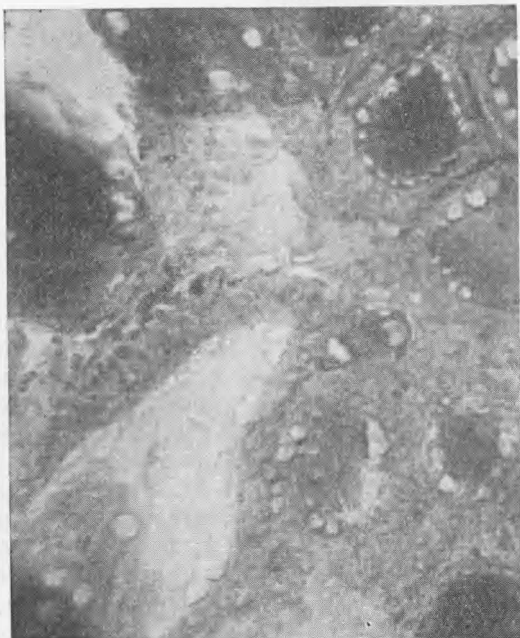


Рис. 4. Щитовидная железа стерляди в начале нереста, в естественных условиях. Щитовидная железа находится в высокофункциональном состоянии. Клетки железистого эпителия цилиндрические. В некоторых фолликулах коллоид уже исчез. $\times 720$. Фиксатор Ценкер, окраска азановым методом по Гейденгайну

В передней доле гипофиза преобладают базофильные клетки и возрастает количество межклеточного коллоида. У одной стерляди яичник находился на IV стадии зрелости. В ооцитах ядро присутствует. Ядрышек было мало, они рассасывались. Эта стерлядь на один день была отсажена в садок, после чего забита. В ооцитах дегенеративных изменений не обнаружено. Щитовидная железа была в относительно покое. Эпителий плоский, коллоид плотный, не вакуолизированный. В передней доле гипофиза преобладают ацидофильные клетки.

Также были изучены гонады, щитовидные железы и гипофизы у пяти стерлядей самцов. Четыре из них были забиты 15 V 1952 г. У всех четырех стерлядей гонады были в начале V и V стадии зрелости. Семенные каналцы сильно расширены, по периферии каналцев имелись спермато-

* Эти железы по моей просьбе были зафиксированы З. М. Калашниковой, за что приношу ей благодарность.

гонии и клетки Сертоли. Масса сперматозоидов пучками заполняет периферию и просвет канальца. Межуточная ткань слабо развита. Щитовидные железы трех стерлядей находились в высокофункциональном состоянии, у одной стерляди наблюдалась лишь частичная активация.

Гипофиз был изучен у двух стерлядей, щитовидные железы которых были в высокофункциональном состоянии. В передней доле наблюдалось много базофильных клеток и межклеточного коллоида. Одна стерлядь (самец) была забита 17 V. Гонада находилась в начале V стадии зрелости (начало нереста). Щитовидные железы были в высокофункциональном состоянии.

Параллельно гистологическому изучению было проведено исследование на определение жира. На II стадии зрелости в ооцитах жир в виде кольца распределен около ядра, в остальной части ооплазмы жира нет. На III стадии зрелости и на IV (начало) вся ооплазма заполняется жиром, только в ядре и оболочках ооцита его нет. В конце IV, начале V стадии зрелости жира мало на анимальном полюсе и много на вегетативном. У подопытных стерлядей (в прудовых условиях) в начале V стадии зрелости жира меньше на вегетативном полюсе, чем у стерлядей, находившихся в естественных условиях.

Кроме того, были изучены гонады, щитовидные железы и гипофизы двух осетров самок (текучих), пойманных 15 V (длина тела 142 см) и 28 V 1952 г. (длина тела 146 см). Эти осетры были выловлены из Волги, в 40 км от Саратова у селения Синенькие. Температура воды была от 9 до 14°. Икра от обоих осетров была оплодотворена, и из нее получено несколько тысяч мальков. Гистологическое исследование щитовидной железы осетров показало, что она находилась в высокофункциональном состоянии. В передней доле гипофиза найдено большое количество базофильных клеток и значительное количество межклеточного коллоида.

Из изложенного видно, что щитовидная железа и гипофиз у стерлядей и осетров, находившихся в естественных условиях и пойманных в нерестовый период (и тотчас забитых), в начале V и V стадии зрелости (у нерестных) находятся в высокофункциональном состоянии. На IV стадии зрелости в щитовидной железе и гипофизе наблюдается лишь частичная активация.

Параллельное исследование гонад, щитовидных желез и гипофизов стерляди и осетров показало, что наблюдается тесная взаимосвязь в деятельности этих желез. Наиболее ярко она проявляется в преднерестовый и нерестовый период.

Поступило
16 V 1953

ЦИТИРОВАННАЯ ЛИТЕРАТУРА

- ¹ С. А. Иванова, Вести. Моск. ун-та, № 5 (1949). ² Н. С. Строганов, там же. ³ Н. А. Ольвшанг, Изв. Перм. ун-та, 10, в. 9—16 (1936). ⁴ И. Н. Молчанова, ДАН, 32, № 2 (1941). ⁵ Н. Л. Гербильский, Тр. лаб. осн. рыб, 1 (1947). ⁶ Н. Л. Гербильский, ДАН, 19, № 4 (1938). ⁷ В. Г. Бехтина, Тр. лаб. осн. рыб, 1 (1947). ⁸ Г. М. Персов, там же. ⁹ Н. П. Вотинков, там же. ¹⁰ И. А. Баранникова, ДАН, 69, № 1 (1949). ¹¹ С. Е. Кушакевич, Работы Волжск. биол. станции, 5, № 3 (1919). ¹² Н. С. Строганов, ДАН, 87, № 2 (1952).