

М. Я. ЛЕВИНА

ТКАНЕВАЯ ПРИРОДА СТРОМЫ ВОРСИНОК ТОНКОЙ КИШКИ

(Представлено академиком Н. Н. Аничковым 18 IV 1953)

В гистологической литературе нет единого мнения относительно тканевой природы собственной оболочки кишечника и, в частности, стромы ворсинок тонкой кишки. В учебниках и руководствах ткань собственной оболочки определяется то как лимфоретикулярная ⁽¹⁾, то как ретикулярная ткань ⁽²⁾, то как ретикулярная соединительная ткань ⁽³⁾. А. Заварзин ⁽⁴⁾ называет ее ретикулярной; а позже ⁽⁵⁾ — рыхлой соединительной тканью, в которой встречаются ретикулярные элементы. А. Максимов ⁽⁶⁾ считает, что собственная оболочка кишки имеет своеобразное строение, и называть ее лимфатической, лимфоидной или аденоидной тканью недопустимо, так как функция ее иная, чем у настоящей лимфоидной ткани.

Для внесения некоторой ясности в этот вопрос прежде всего следует определить, что такое ретикулярная ткань. Ф. Штер и В. Меллендорф ⁽²⁾ указывают, что «решающими для характеристики ткани, как ткани ретикулярной, являются ретикулиновые волокна и мембраны». Если это так, то всюду, где содержатся аргирофильные волокна, мы имеем дело с ретикулярной тканью. Как известно, эти волокна широко распространены, и даже у взрослых млекопитающих, помимо кроветворных органов, встречаются в строме почек, различных желез, вокруг гладкомышечных клеток и т. д. Однако было бы чрезвычайно странно на основании этого признака причислять, например, гладкие мышцы к ретикулярной ткани.

Далее, считается, что для ретикулярной ткани характерно наличие клеточного синцития. Но если руководствоваться только этим признаком, то придется к ретикулярной ткани причислить и такие образования, как строму зобной железы и пульпу эмали. Наконец, принимают во внимание способность ретикулярного синцития к накоплению красок и металлов в коллоидном состоянии. Однако, как замечает А. Заварзин ⁽⁷⁾, «при достаточном введении красителя можно добиться отложения краски во всех клетках организма».

Таким образом, нет единого признака, по которому можно судить о принадлежности той или иной тканевой разновидности к ретикулярной ткани. Необходимо учитывать совокупность признаков, т. е. наличие аргирофильных волокон, имеющих сетчатую структуру, и клеточного синцития, обладающего ярко выраженной способностью к накоплению коллоидных частиц, а также к освобождению из синцитиальной связи и превращению в блуждающие элементы. Такое определение является наиболее подходящим для стромы кроветворных органов, которых объединяет и общая функция.

Материалом данной работы служила тонкая кишка кошек и котят разного возраста. Для исследования кусочки вырезались всегда из одного и того же места. Фиксация производилась ценкер-формолом и

15% формалином. Целлоидиновые срезы окрашивались по Маллори, азур-эозином, резорцин-фуксином, а также импрегнировались по Бильшовскому — Мареш. Некоторым животным при жизни вводился раствор трипановой сини или колларгола. Инъекции производились подкожно, внутрибрюшинно и в полость сердца. Наиболее демонстративными оказались картины, полученные при парентеральном введении этих растворов. Как у инъцированных, так и у контрольных животных теми же методами были обработаны мезентериальные лимфатические узлы и печень*.

По характеру волокнистых образований строма ворсинок значительно отличается от подслизистой и глубоких частей слизистой оболочки. При окраске резорцин-фуксином отчетливо выявляются эластические волокна в подслизистой оболочке,

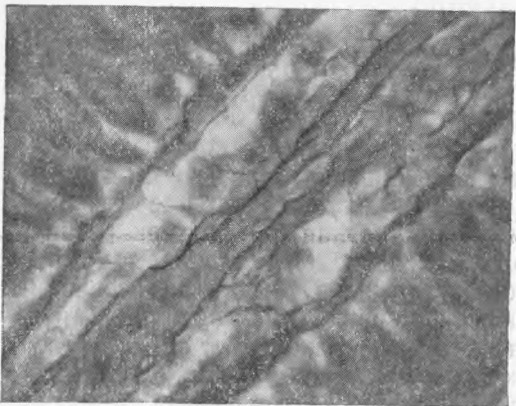


Рис. 1. Аргирофильная строма ворсинки. Ценкер-формол. Бильшовский — Мареш. $\times 630$

между криптами и у основания ворсинок. В строме ворсинок встречаются лишь единичные очень тонкие волокна, окрашивающиеся с большим трудом.

При обработке серебром в подслизистой оболочке даже у эмбриона выявляются пучки типичных коллагенных волокон, в то время как строма ворсинок никогда их не содержит и ее волокнистые образования всегда импрегнируются в интенсивно черный цвет. Что касается глубоких слоев собственной оболочки, находящихся между криптами и у основания ворсинок, то в этих участках, непосредственно связывающих

подслизистую оболочку со стромой ворсинок, можно наблюдать постепенный переход в окраске и строении между настоящими аргирофильными и коллагенными волокнами. Эти данные также подтверждаются картинами, полученными на препаратах, окрашенных азур-эозином и по Маллори. Таким образом, подслизистая оболочка тонкой кишки состоит из рыхлой соединительной ткани, а к строме ворсинок это название совершенно неприменимо.

При сравнении аргирофильных волокон стромы ворсинок с ретикулиновыми волокнами лимфатических узлов ясно выступает различие в строении и расположении этих структур. В лимфатических узлах аргирофильные волокна образуют сеть — грубую и широкопетлистую в синусах, более тонкую и узкопетлистую в мягкотных шнурах. Она густо оплетает с поверхности вторичные узелки и состоит здесь из очень толстых ветвящихся волокон, пространства между которыми заняты переплетениями тонких аргирофильных фибрилл. Коллагенные пучки капсулы и трабекул непосредственно связаны с ретикулиновой стромой. Очевидно, такое расположение волокнистых образований лимфатического узла обеспечивает сохранение формы этого органа, инфильтрированного массой свободных клеток.

В строме ворсинок преобладают продольные аргирофильные волокна, которые продолжают от основания до вершины ворсинок. Они гораздо тоньше грубых волокон лимфатических узлов; располагаются около капилляров и гладкомышечных клеток. Эти продольные волокна соединены между собой поперечными, чрезвычайно тоненькими волокнами (рис. 1). Благодаря такому расположению волокнистых структур наилуч-

* Необходимо отметить, что нами не было замечено каких-либо существенных различий в строении стромы ворсинок животных разных возрастов.

шим образом осуществляется их опорная функция, сохраняющаяся при сокращениях и растяжениях ворсинок. Различие в пространственном распределении аргирофильной стромы лимфатических узлов и ворсинок наглядно показывает, что повсюду указанные опорные структуры расположены соответственно осуществляемой функции.

Оседлые клетки в собственной оболочке кишки неоднократно описывались в литературе. А. Максимов (6) считает их близкими по свойствам к гистиоцитам; А. Заварзин (5) причисляет к особой клеточной разновидности — к ретикулярным клеткам. В строме ворсинок нам тоже удалось обнаружить оседлые клеточные элементы (рис. 2). Ядра этих клеток довольно крупные, большей частью бледно окрашены, округлой формы. Структура их типична для ядер клеток фибробластического ряда. Базофильная цитоплазма имеет отростчатый характер. Иногда можно видеть синцитиальные связи между клетками, однако, в отличие от ретикулярного синцития лимфатических узлов, связи эти в строме ворсинки не удается проследить на большом расстоянии. Создается впечатление, что имеется соответствие в расположении отростков клеток и поперечных аргирофильных волокон.

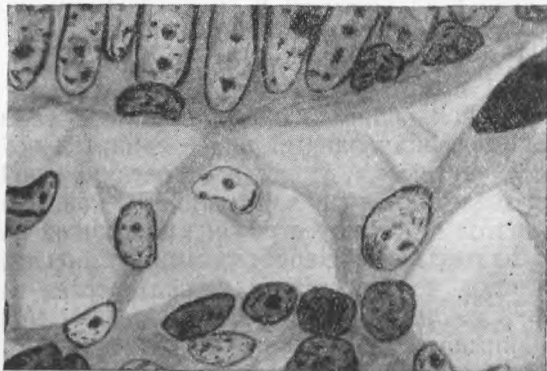

Рис. 2. Ретикулярные клетки стромы ворсинки. Ценкер-формол, азур-эозин. $\times 1300$

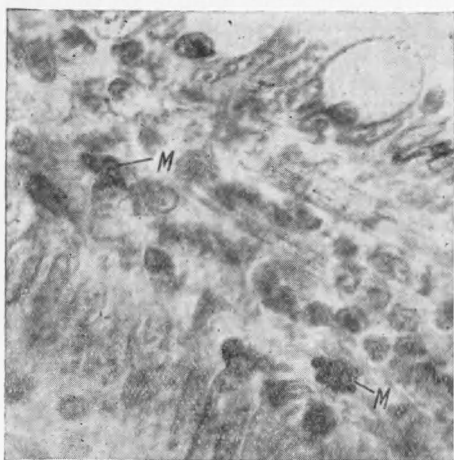


Рис. 3. Два макрофага в строме ворсинки. Колларгол, 15% формалин, квасцевый кармин. $\times 630$

Введение трипановой сини и колларгола вызывает появление их в значительных количествах в купферовских клетках печени и в ретикулярном синцитии синусов лимфатических узлов. В тех же случаях в строме ворсинок не удалось добиться отложений трипановой сини*. Лишь в одном опыте при парентеральном введении колларгола можно было видеть единичных макрофагов, содержащих включения коллоидного серебра** (рис. 3). Такие же макрофаги и примерно с той же частотой встречались и в подслизистой оболочке. Подслизистая кишечника состоит из рыхлой соединительной ткани, поэтому не возникает сомнений, что в этом слое макрофаги образовались из обычных местных гистиоцитов.

Таким образом, при сравнении стромы ворсинки тонкой кишки с ретикулярной тканью лимфатического узла бросаются в глаза как черты

* В строме ворсинок кишечника мыши легче вызвать явление нефроцитоза.

** Эти наблюдения согласуются с литературными данными, по которым в строме тонкого кишечника кроликов отложение трипановой сини происходит в более слабой степени, чем в строме толстой и двенадцатиперстной кишок, и хорошо выражено лишь при введении больших количеств красителя голодающим животным (8).

сходства этих структур, так и существенные различия между ними. Опорными элементами и здесь и там являются волокна, сохраняющие аргирофилию в течение всей жизни организма. Однако в строме ворсинок они большей частью тоньше, чем в лимфатическом узле, и отличаются совершенно иным расположением. Оседлые элементы лимфатического узла обладают хорошо выраженным синцитиальным строением. В строме ворсинок выявить подобный синцитий гораздо труднее; может быть, он здесь и не так отчетливо выражен. Ретикулярный синцитий лимфатического узла способен к значительному накоплению коллоидных веществ. В элементах стромы ворсинок вызвать явление нефроцитоза гораздо труднее.

В итоге приходится согласиться с А. Максимовым ⁽⁶⁾, что строма ворсинок является самостоятельной тканевой формой. Это своеобразно дифференцированный вид соединительной ткани, отличный и от рыхлой соединительной ткани и от ретикулярной. Ткань эта неоднородна даже в пределах одной ворсинки, так как у основания ворсинки она приближается по своему строению к обычной рыхлой соединительной ткани. Ее обязательными, характерными компонентами являются гладкомышечные клетки, кровеносные и лимфатические капилляры.

Оседлые клетки стромы ворсинки можно называть ретикулярными в понимании Заварзина; в то же время их нельзя отождествлять с элементами ретикулярного синцития кроветворных органов.

Своеобразие ткани стромы ворсинок кишки еще раз подтверждает правильность выводов работы С. Щелкунова и Н. Латышевой ⁽⁹⁾, которые показали, что соединительная ткань различна в зависимости от ее местонахождения в том или ином органе.

Все многообразие реально существующих тканей зависит от функциональных особенностей тех участков организма, где эти ткани находятся, и это многообразие невозможно вместить в общепринятую, в известной степени условную классификацию.

Ленинградский государственный
педиатрический медицинский институт

Поступило
11 IV 1953

ЦИТИРОВАННАЯ ЛИТЕРАТУРА

- ¹ J. Schaffer, Lehrbuch d. Histologie u. Histogenese, 1933. ² Ф. Штер. В. Меллендорф, Учебник гистологии, 1936. ³ V. Patzelt, Histologie, 1946, ⁴ А. Заварзин, Курс гистологии и микроскопической анатомии, 1939. ⁵ А. Заварзин, Очерки эволюционной гистологии крови и соединительной ткани, 1, 1945. ⁶ А. Максимов, Handb. d. mikr. Anat. d. Menschen, 1927. ⁷ А. Заварзин, Очерки эволюционной гистологии крови и соединительной ткани, 2, 1947. ⁸ М. Малацкая, Арх. биол. наук, 33 (1933). ⁹ С. Щелкунов, Н. Латышева, Сборн. памяти акад. А. А. Заварзина, изд. АН СССР, 1948.