

Действительный член АН УССР Е. Б. БАБСКИЙ, Т. С. ВИНОГРАДОВА,  
В. С. ГУРФИНКЕЛЬ и Е. Н. МЕШАЛКИН

### ФИЗИОЛОГИЧЕСКИЙ АНАЛИЗ КАРДИОГЕМОДИНОГРАММЫ

В ранее опубликованных сообщениях (1, 2) указывалось, что имеется возможность регистрировать при положении человека лежа зависящие от сердечной деятельности изменения вертикальной нагрузки со стороны грудной клетки на опору. При этом записывается сложная кривая, названная нами кардиогемодинамограммой. Для анализа физиологического значения отдельных элементов этой кривой мы производили синхронную регистрацию кардиогемодинамограммы и электрокардиограммы, а также сфигмограммы сонной артерии и кривой колебаний кровяного давления в полостях сердца и в легочной артерии человека. Кроме того, мы производили временной анализ отдельных отрезков кардиогемодинамографической кривой.

Сопоставление кардиогемодинамограммы с электрокардиограммой (рис. 1) показывает, что зубец *P* электрокардиограммы предшествует точке 1, а зубец *R* — точке 2 кардиогемодинамограммы. На этом основании мы предположили, что отрезок кардиогемодинамограммы между точками 1 и 2 соответствует систоле предсердий и что в момент 2 начинается систола желудочков.

Окончание зубца *T* электрокардиограммы, т. е. завершение электрической систолы сердца, совпадает с коротким интервалом между точками 5 и 6 кардиогемодинамограммы. Можно полагать, что в это время заканчиваются механические проявления систолы желудочков. Отметим, что после точки 6 начинается крутой спад кардиогемодинамографической кривой, который, по всей вероятности, зависит от ослабления желудочков.

Некоторую ясность в расшифровку происхождения отдельных зубцов кардиогемодинамограммы вносит синхронная регистрация этой кривой и сфигмограммы сонной артерии. Для этой цели мы разработали методику электрической регистрации при помощи осциллографа пульсовых колебаний артериальной стенки.

Как показывают эксперименты с синхронной записью кардиогемодинамограммы и сфигмограммы сонной артерии (рис. 1 и 2), начало

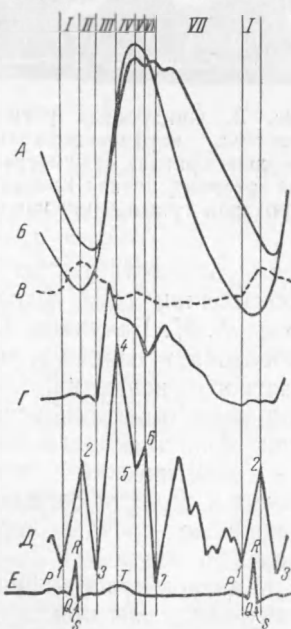


Рис. 1. Сводные кривые кровяного давления в легочной артерии (А), правом желудочке (Б) и правом предсердии (В); сфигмограмма сонной артерии (Г), кардиогемодинамограмма (Д) и электрокардиограмма (Е). Вертикальные линии соответствуют характерным зубцам кардиогемодинамограммы, обозначенным арабскими цифрами; римскими цифрами обозначены интервалы кардиогемодинамограммы

подъема пульсовой кривой совпадает по времени с точкой 3 кардиогемодинамограммы. Очевидно, в этот момент начинается фаза быстрого изгнания крови из желудочков сердца. На кардиогемодинамограмме это отмечается крутым подъемом кривой. Так как систола желудочков начинается в точке 2, а изгнание крови из них начинается в точке 3, то можно полагать, что участок кардиогемодинамограммы между точками 2 и 3, непосредственно предшествующий изгнанию крови из желудочков, соответствует фазе изометрического напряжения мускулатуры желудочков.

Инцизура на сфигмограмме сонной артерии, обусловленная закрытием аортальных клапанов, предшествующая фазе изометрического расслабления желудочков, почти совпадает с точкой 6 кардиогемодинамограммы. Можно полагать, что в этот момент, отчетливо выраженный на анализируемой кривой, заканчивается протодиастолический период, в конце которого происходит закрытие аортальных клапанов.

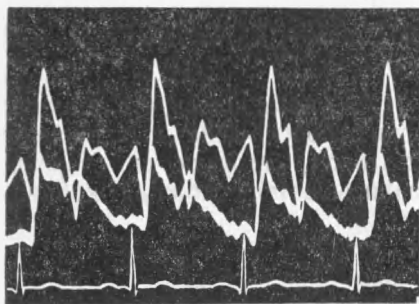


Рис. 2. Синхронная регистрация у человека кардиогемодинамограммы (верхняя кривая), сфигмограммы сонной артерии (средняя кривая) и электрокардиограммы (нижняя кривая)

Правильность этих соображений о физиологическом значении отдельных участков кардиогемодинамограммы мы подтвердили путем синхронной регистрации этой кривой и кривой колебаний кровяного давления в полостях сердца и в легочной артерии человека. Запись кровяного давления в сердце и в крупных сосудах у человека мы имели возмож-

ность осуществить во время ангиокардиографического исследования, производившегося в диагностических целях в хирургической клинике проф. А. Н. Бакулева. При этом исследовании определяется направление кровотока в сердце и в крупных сосудах путем введения в них контрастного вещества, поглощающего рентгеновские лучи. Для этой цели тонкий эластический зонд вводят в полости сердца и в крупные сосуды через плечевую вену.

К ангиокардиографическому зонду мы присоединили сконструированный нами при участии инженера Я. С. Яковсона электроманометр, при помощи которого мы осциллографом регистрировали кривую кровяного давления.

Для синхронной регистрации кардиогемодинамограммы и кривой кровяного давления в предсердии, желудочке или крупных сосудах при зондировании сердца под грудной клеткой человека, лежащего на спине, помещалось воспринимающее устройство, реагирующее на изменения вертикальной нагрузки. Правильному пониманию получаемых нами кривых кровяного давления способствовало то, что местоположение зонда, введенного через плече-

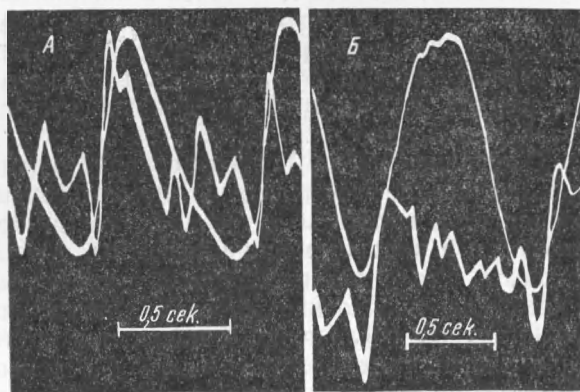


Рис. 3. Синхронная регистрация у человека кардиогемодинамограммы и кровяного давления в правом желудочке (А) и в легочной артерии (Б)

вую вену в сердце или в крупные сосуды, проверялось рентгеноскопически.

Сопоставление кардиогемодинамограммы и кривых кровяного давления в правом предсердии, в правом желудочке и в легочной артерии дало вполне определенные результаты (рис. 1 и 3). Начало повышения давления в правом предсердии совпадает с точкой 1, а максимальный уровень давления в правом предсердии соответствует точке 2 кардиогемодинамограммы. Подъем давления в правом желудочке начинается в момент, соответствующий точке 2, а в легочной артерии — точке 3 кардиогемодинамограммы. Из этого можно заключить, что систола предсердий начинается в точке 1 и заканчивается в точке 2. Систола желудочков, точнее говоря, фаза их изометрического напряжения начинается в точке 2 кардиогемодинамограммы. Начало фазы изгнания крови из желудочков в артериальную систему и, следовательно, конец фазы изометрического напряжения желудочков соответствует во времени точке 3 кардиогемодинамограммы.

С точкой 6 анализируемой кривой совпадает появление дополнительного зубца на кривой давления крови в легочной артерии, который, так же как и инцизура на сфигмограмме, обусловлен захлопыванием полулунных клапанов. Очевидно, точка 6 может рассматриваться как окончание протодиастолического периода.

Расшифровка кардиогемодинамограммы, к которой мы пришли на основании сопоставления этой кривой с изменениями кровяного давления в полостях сердца и в крупных сосудах, находится в полном соответствии с выводами, которые мы сделали на основании результатов, полученных при синхронной регистрации кардиогемодинамограммы и электрокардиограммы и сфигмограммы сонной артерии.

Дополнительные данные о физиологическом значении отдельных участков кардиогемодинамограммы мы получили при определении их продолжительности. Разделение кривой на отдельные участки мы могли произвести на том основании, что на всех кардиогемодинамограммах, записанных нами у здоровых людей, выделялось несколько характерных зубцов, сообщающих кривой типичную форму (рис. 1). Зубцы кардиогемодинамограммы мы обозначаем арабскими, а интервалы между ними — римскими цифрами.

Таблица 1

Сопоставление средней продолжительности отдельных интервалов кардиогемодинамограммы при ритме сердечной деятельности 70—80 в минуту с литературными данными о продолжительности отдельных фаз сердечного цикла (в сек.)

Продолжительность интервалов кардиогемодинамограммы		Продолжительность фаз сердечного цикла	
I	0,10	Систола предсердий	0,10
II	0,06	Фаза изометрического напряжения желудочков	0,04—0,06
III	0,11	Фаза быстрого изгнания крови из желудочков	0,09—0,14
IV	0,11	Фаза медленного изгнания крови из желудочков	0,12—0,16
II—IV	0,28	Систола желудочка	0,25—0,36
V	0,04	Протодиастолический период	0,04
VI	0,08	Фаза изометрического расслабления	0,08
VII	0,30	Период быстрого и медленного наполнения желудочков	0,28
V—I	0,52	Диастола желудочков	0,50
I—VII	0,80	Цикл сердечного сокращения	0,75—0,86

Временные подсчеты мы производили, пользуясь инструментальным микроскопом, на подвижном столике которого укреплялась киноплёнка с записанными на ней кардиогеодинамограммами. Столик инструментального микроскопа передвигался микрометрическими винтами с точностью до 0,01 мм. Так как скорость движения пленки в осциллографе была равна при этих исследованиях 10 мм/сек, то мы имели возможность с большой точностью провести необходимые подсчеты. При анализе каждой пленки мы определяли продолжительность отдельных отрезков кривой на кардиогеодинамограммах 7—12 циклов и выводили затем средние данные, характеризующие записанную у данного испытуемого кривую.

Для физиологического анализа кардиогеодинамограммы особенно полезными оказались результаты подсчета продолжительности отдельных интервалов кривой у тех испытуемых, у которых ритм сердечных сокращений находился в пределах 70—80 в минуту. Результаты подсчета этих кривых мы сопоставили с литературными данными о продолжительности фаз сердечного цикла<sup>(3)</sup>. При этом сопоставлении мы получили исключительно близкое совпадение цифр, характеризующих продолжительность отдельных интервалов кардиогеодинамограммы, с данными о продолжительности фаз сердечного цикла (табл. 1).

Полученные результаты привели нас к выводу, что интервал I на кардиогеодинамограмме соответствует систоле предсердий, интервал II — фазе изометрического напряжения желудочков, интервал III — фазе быстрого изгнания, интервал IV — фазе медленного изгнания крови из желудочков. В целом систола желудочков занимает время на кривой от точки 2 до точки 5. Интервал V соответствует по времени протодиастолическому периоду, интервал VI — фазе изометрического расслабления желудочков, а интервал VII соответствует по продолжительности фазе быстрого и медленного наполнения желудочков кровью. Отрезок кардиогеодинамограммы от точки 5 до точки 2 отражает механические явления, происходящие во время диастолы желудочков.

Исходя из приведенных данных, можно заключить, что точка 2 кардиогеодинамограммы соответствует по времени закрытию атриовентрикулярных клапанов, точка 3 — открытию аортальных и легочных клапанов, точка 6 — закрытию последних, а точка 7 — открытию атриовентрикулярных клапанов.

Результаты временного анализа кардиогеодинамограммы подтверждают и уточняют таким образом те заключения о значении отдельных зубцов и интервалов этой кривой, к каким мы пришли на основании других способов ее анализа, т. е. путем сопоставления кардиогеодинамограммы с электрокардиограммой, сфигмограммой сонной артерии, кривыми изменений давления крови в предсердии, желудочке и легочной артерии. Все вышеизложенное указывает, что новая методика исследования деятельности сердца — кардиогеодинамография — дает возможность регистрировать отдельные фазы сердечного цикла у человека и определять их продолжительность. Заслуживает быть отмеченным, что в данное время не существует другого способа исследования, который давал бы столь полные данные, характеризующие временные соотношения отдельных фаз сердечного цикла.

Поступило  
22 IX 1952

#### ЦИТИРОВАННАЯ ЛИТЕРАТУРА

- <sup>1</sup> Е. Б. Бабский, В. С. Гурфинкель и др., ДАН, 83, № 6, 957 (1952).
- <sup>2</sup> Е. Б. Бабский, А. Л. Мясников и др., Терап арх. 24, № 1, 86 (1952).
- <sup>3</sup> С. Н. Best, N. В. Taylor, The Physiological Basis of Medical Practice, 1945.