

ЭКСПЕРИМЕНТАЛЬНАЯ МОРФОЛОГИЯ

К. Ф. ГАЛКОВСКАЯ

**ВЛИЯНИЕ РЕНТГЕНОВСКОГО ОБЛУЧЕНИЯ СПИННОГО МОЗГА  
НА РЕГЕНЕРАЦИЮ ПЕРИФЕРИЧЕСКИХ НЕРВОВ  
У АКСОЛОТЛЕЙ**

(Представлено академиком Н. Н. Анничковым 2 X 1952)

В предыдущей работе (1) были получены данные о подавлении восстановления функции денервированной конечности аксолотля при облучении ее рентгеновскими лучами в больших дозах — от 10 000 до 20 000 г. При этом врастающий нерв и ц. н. с. не подвергались облучению. В настоящей работе была поставлена задача исследовать влияние облучения спинного мозга на регенерацию периферических нервов передней конечности, денервированной через сутки или через 2,5 мес. после облучения. Облучение производилось со спинной стороны аксолотля через отверстие в свинцовой пластинке (1 × 2 см), экранирующей все тело животного. В первой серии опытов облучались те сегменты спинного мозга, от которых отходят нервы плечевого сплетения (III, IV и V пары).

В связи с поставленной задачей было интересно выяснить, имеет ли значение облучение участка спинного мозга, соответствующего данным нервам, или подобную же реакцию будет давать облучение другого участка спинного мозга, не связанного непосредственно с конечностью. Для этого была проведена специальная, вторая серия опытов, в которой облучался участок спинного мозга в поясничной области.

Во всех опытах соблюдались одинаковые (и такие же, как и в предыдущей работе) условия денервации и способы учета наступавших изменений в состоянии конечностей. В определенные сроки после облучения под общим наркозом производилась перерезка нервов передней конечности в области плечевого сплетения. Эта операция производилась одновременно у опытных и у контрольных животных. Рана зашивалась кожным швом.

Тестами учета степени восстановления функции конечности были, как и в предыдущей работе: 1) величина угла поднятия конечности при движении животного на твердой площадке; 2) подвижность конечности в суставах (4-бальная система); 3) время наступления реакции при раздражении конечности 0,5% раствором соляной кислоты.

Облучение производилось на аппарате типа «Стабиливольт» при напряжении 180 кв, токе 4 ма, расстоянии от анода до объекта 23 см. Мощность дозы при этом равнялась 260 г в минуту. Облучение проводилось при температуре у поверхности объекта под трубкой 16—17°. Контрольные аксолотли, того же возраста, что и подопытные, содержались в одинаковых с ними условиях. Параллельно с физиологическими наблюдениями проводились и гистологические исследования.

В I серии опытов при облучении в дозах 10 000 г и денервации через сутки после облучения начало восстановления функции денервированной конечности наступало примерно к 50 суткам после облучения и заканчивалось к 110 суткам. В контроле начало восстановления функции денервированной конечности падало в среднем на 40 суток и заканчивалось к 90 суткам.

Таким образом, в опытной группе имеет место отставание начала восстановления функции денервированной конечности в среднем на 15 су-

ток. Разница в скорости восстановления функции денервированной конечности сохранялась в течение всего опыта, постепенно сглаживаясь.

В этой же серии опытов, но при денервации, проделанной через 2,5 мес. после облучения в дозах 10 000 г (15 облученных и 10 контрольных животных), по характеру восстановления функции денервированной конечности аксолотлей можно было различить две группы. В одной группе восстановление функции денервированной конечности происходило в те же сроки, как и в контроле, в другой — с значительным отставанием не только от контроля, но и от аксолотлей этой же серии, но денервированных через сутки после облучения.

Таким образом, при денервации через длительный срок после облучения (2,5 мес.) у части аксолотлей наблюдается задержка в восстановлении функции гораздо большая, чем при денервации, сделанной сразу после облучения (задержка до 50 суток); у другой же части восстановление функции наступает одновременно с контролем.

Как показано на рис. 1, восстановление функции у части облученных животных происходит примерно на 30—50 суток позднее, чем в контроле (рис. 1). Как видно из рис. 1, особенно резко расхождение между восстановлением функции денервированной конечности у разных групп облу-

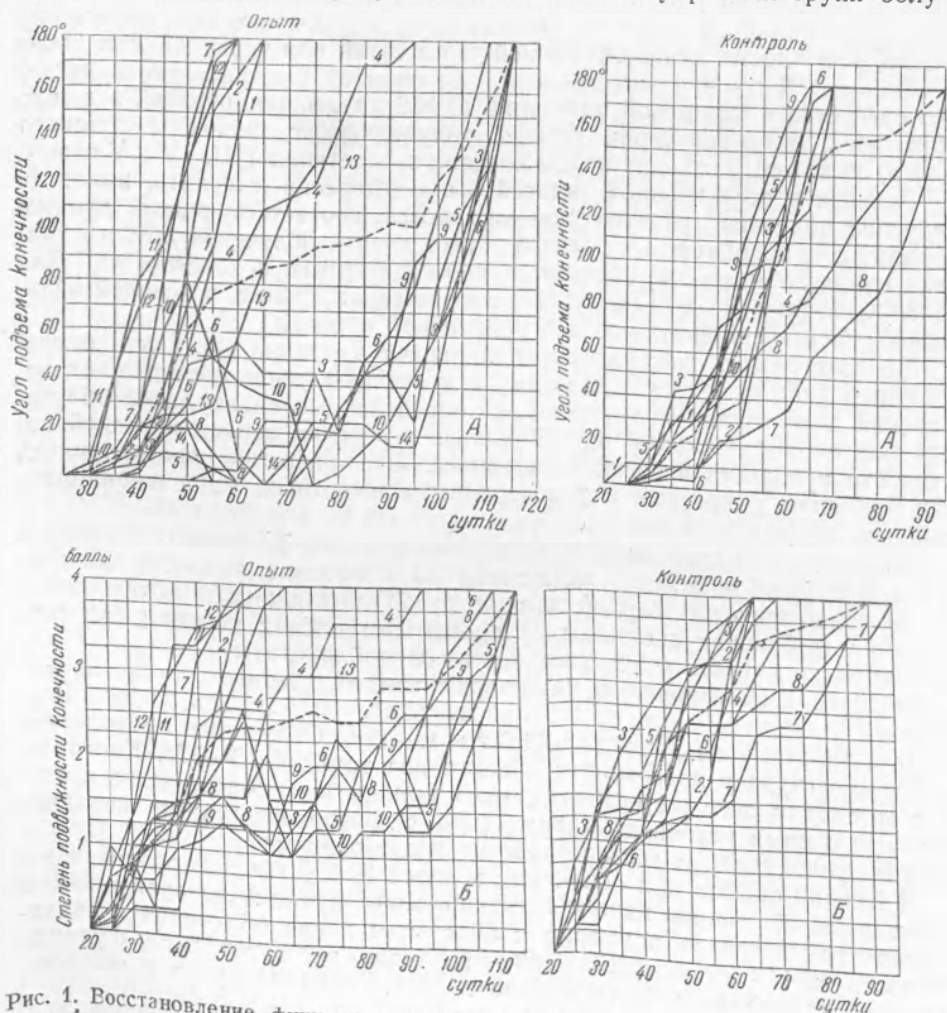


Рис. 1. Восстановление функции конечности после денервации. произведенной через 2,5 мес. после облучения в дозах 10 000 г. роле: А — по величине угла подъема конечности, Б — по степени подвижности конечности. Сплошные кривые соответствуют отдельным опытам,

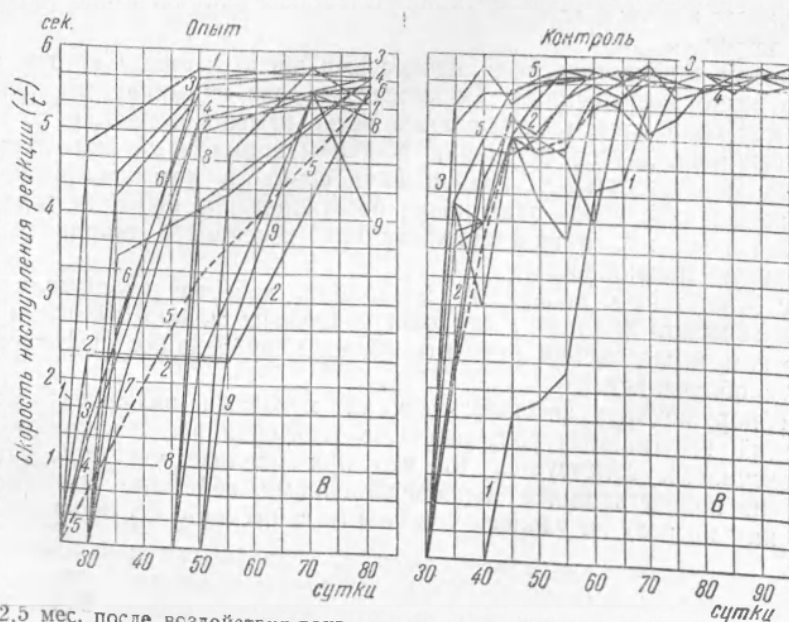
ченных животных выразилось при анализе угла подъема конечности (рис. 1 А); при учете подвижности конечности в суставах различие почти столь же резкое (рис. 1 Б). Менее отчетливые данные получены при изучении реакции на воздействие соляной кислотой (рис. 1 В).

Полученную разницу между результатом опытов с денервацией, проделанной одновременно с облучением и проведенной через 2,5 мес. после него, можно объяснить тем, что у части аксолотлей, денервированных через 2,5 мес., успевает произойти репарация рентгеновского повреждения, у другой же части оно не только не восстанавливается, но со временем резко усиливается.

В этой же серии опытов (10 облученных животных), но при облучении плечевого пояса в дозе 20 000 г и денервации сразу после облучения, большинство животных погибло между 11 и 46 сутками после облучения. Лишь у 3 животных, которые погибли позднее других (56, 66 и 82 сутки), функция денервированной конечности восстановилась с незначительным отклонением от контроля. (Интересно отметить, что животные, облученные этой дозой, но не подвергавшиеся дополнительной нервной травме — перерезке нерва, живут значительно дольше.)

При облучении спинного мозга в области, дающей начало нервам плечевого сплетения, дозой в 20 000 г и денервации через 2,5 мес. после облучения к 50 суткам после операции осталось в живых 5 и 18 опытных животных. При этом у 4 из них восстановление функции происходило с большой задержкой и было неполным. Только один из этих 5 аксолотлей выжил, причем тот, у которого восстановление функции произошло почти одновременно с контролем. Таким образом, при облучении в дозах 20 000 г и денервации через 2,5 мес. мы наблюдали репарацию рентгеновского повреждения в одном единственном случае.

II серия опытов — с облучением спинного мозга в области поясничного отдела — показала, что все описанные выше нарушения восстановления функции передней конечности, связанные, очевидно, с подавлением регенерации периферических нервов, обусловлены, главным образом, облучением соответствующих сегментов спинного мозга. Этот вывод следует из того, что при облучении поясничной области в дозе 20 000 г и



2,5 мес. после воздействия рентгеновскими лучами в дозе 10 000 г, и контроль, В — по времени наступления реакции при воздействии кислотой. Пунктирные линии представляют средние величины.

одновременной денервации (10 облученных и 5 контрольных животных) задержка в восстановлении функции передней денервированной конечности отсутствовала. Подобные результаты были получены при облучении в той же дозе, но денервации через 2,5 мес. после облучения. Нарушение регенерации происходило в этих опытах незадолго до гибели животного, когда у него наблюдалось общее угнетение всех жизненных процессов.

На 56 животных был проведен гистологический анализ спинного мозга через различные сроки после его облучения. Фиксация по Буэну производилась периодически, начиная с первых и кончая 430 сутками после облучения. Парафиновые срезы окрашивались гематоксилином по Бемеру. Исследованию у каждого аксолотля подвергался непосредственно облученный участок спинного мозга и ближайший к нему, каудально расположенный экранированный при облучении участок.

При облучении в дозах 10 000 г, несмотря на то, что функционально при этих дозах нервная система оказывается поврежденной, морфологических изменений в спинном мозгу на всем протяжении наблюдений нам обнаружить не удалось, функциональный критерий, таким образом, оказался более тонким.

Изучение морфологической структуры облученного участка спинного мозга при больших дозах показало, что гистологические изменения возникают только на поздних стадиях после облучения. В это время восстановление функции оказывается значительно замедленным. Мы встречаемся здесь, следовательно, с протяженным «латентным» периодом, который соответствует в физиологических наблюдениях значительному подавлению восстановления подвижности конечности лишь на поздних стадиях. Становится понятным, почему же при больших дозах сразу после облучения функция денервированной конечности восстанавливается без значительной задержки.

Повреждение спинного мозга у разных аксолотлей достигало различной степени. Оно выражалось в явлениях отека, который обнаруживался в разрыхлении структуры, главным образом, белого вещества, в пикнотических изменениях клеток нейроглии и нервных клеток. В случаях более резкого повреждения наблюдалось частичное или полное разрушение эпендимных клеток выстилки спинно-мозгового канала; в нем обнаруживался детрит.

В связи с некротическими процессами число нервных клеток оказывалось резко уменьшенным. Обращает на себя внимание тот факт, что тогда как одни клетки оказываются резко измененными или полностью разрушенными, другие сохраняют в общем нормальный вид. Даже при сильных морфологических разрушениях спинного мозга могло происходить, хотя и с большой задержкой, восстановление функции денервированной конечности, а неденервированная конечность сохраняла часто нормальную подвижность.

В соответствии с явлениями репарации, которые наблюдались при физиологическом анализе, в нескольких случаях можно было при гистологическом исследовании отметить явление рубцевания дефектов, вызванных облучением.

С обнаруженным физиологическими методами значением местных изменений, вызываемых облучением, в угнетении восстановления функции конечности, согласуется то, что при анализе участков спинного мозга, не подвергавшихся непосредственному действию рентгеновских лучей, нам ни разу не удалось установить каких-либо структурных нарушений.

Поступило  
28 VIII 1952

#### ЦИТИРОВАННАЯ ЛИТЕРАТУРА

<sup>1</sup> К. Ф. Галковская, ДАН, 81, № 5 (1951).