

ЭКСПЕРИМЕНТАЛЬНАЯ МОРФОЛОГИЯ

А. Н. СТУДИТСКИЙ

**ВОССТАНОВЛЕНИЕ МЫШЦ ПОСРЕДСТВОМ ПЕРЕСАДОК
ИЗМЕЛЬЧЕННОЙ МЫШЕЧНОЙ ТКАНИ**

(Представлено академиком А. И. Опариным 10 IV 1952)

Опыты с перемещением мышечной ткани на место удаленных мышц⁽¹⁾ показали, что в условиях недостаточной иннервации мышечная ткань подвергается распаду, в результате которого в очаге регенерации образуются специфические клеточные элементы — миобласты. В течение первых недель развития, впредь до возникновения дефинитивных нервных связей, новообразованная мышца на значительном протяжении сохраняет миобластическое строение. Миобластическая фаза — результат процессов распада в поврежденной мышечной ткани — составляет первый этап формообразовательного процесса новообразующейся мышцы. Второй этап формообразовательного процесса — миосимпластическая фаза — определяется развитием нервно-мышечных связей и укреплением опорного аппарата в результате функции новообразованной мышцы.

Вскрытые этими работами закономерности развития мышц послужили поводом к постановке опытов с воспроизведением полностью удаленных мышц посредством пересадок мышечной ткани. Известно, что пересаженная в виде крупных фрагментов мышечная ткань, как правило, не приживается на месте пересадки, некротизируется и подвергается отторжению.

Ясно, что опыты с пересадкой следует ставить с расчетом не на простое приживание, а на развитие пересаженной мышечной ткани. Для этого в очаге регенерации необходимо создать условия, обеспечивающие стадийность изменений пересаженной мышечной ткани: содействовать разрушению, обуславливающему развитие миобластической фазы, и облегчить возникновение нервно-мышечной связи, необходимой для перехода в миосимпластическую фазу. Первое условие осуществляется измельчением пересаживаемой мышечной ткани. Второе — сохранением в очаге регенерации нервов, снабжавших удаленную мышцу.

Опыты с восстановлением полностью или частично удаленных мышц посредством пересадок измельченной мышечной ткани были осуществлены мной в течение 1951 и начала 1952 гг. Они включали следующие серии.

1) Полное удаление двуглавой мышцы плеча у молодых петушков с последующим замещением измельченной мышечной тканью, взятой из удаленной мышцы; 2) удаление икроножной мышцы у крыс при сохранении небольшой части проксимального отдела с последующим замещением измельченной мышечной тканью, взятой из удаленной мышцы; 3) аналогичная операция на молодых собаках; 4) удаление двуглавой мышцы плеча у голубей с последующим замещением измельченной мышечной тканью, взятой из удаленной мышцы; 5) полное и частичное удаление двуглавой мышцы плеча у цыплят и взрослых петухов с последующим замещением измельченной мышечной тканью, взятой из

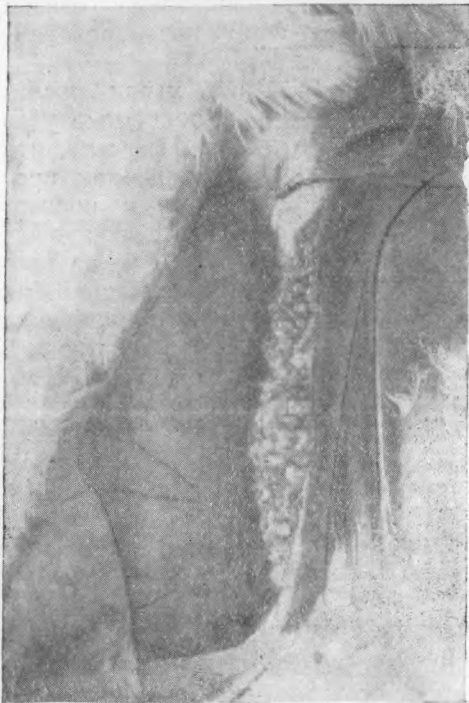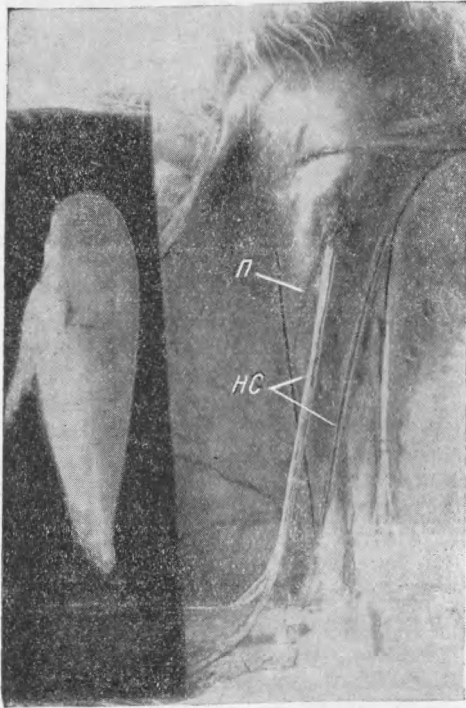


Рис. 1. Вверху — первый этап операции: полное удаление двуглавой мышцы плеча (слева на темном фоне) у 3-месячного петушка. П — плечевая кость; НС — нервно-сосудистые пучки. Внизу — второй этап операции: на место удаленного бицепса высажена измельченная ткань

мышц куриных эмбрионов; б) полное удаление двуглавой мышцы плеча у цыплят с последующим замещением измельченной мышечной тканью, взятой из мышц крысят, крольчат, щенят и котят (ксенотрансплантации); 7) удаление двуглавой мышцы плеча у кроликов с последующим замещением смесью измельченной мышечной ткани из удаленной мышцы и из мышц новорожденного крольченка.

Часть операций была сделана с сохранением в очаге регенерации нервов, снабжавших удаляемую мышцу, и небольших фрагментов связанной с нервами мышечной ткани. Этим путем имелось в виду обеспечить вторую — миосимпластическую — фазу регенерации. Однако при автотрансплантациях подрастание нервных волокон из нервно-сосудистых пучков, прилежащих к регенерационному полю, происходит настолько интенсивно, что результат сохранения нервов на месте удаленной мышцы трудно учесть, а при гомо-, гетеро- и ксенотрансплантациях сохранение нервов не имеет значения, так как развитию нервно-мышечных связей препятствует, повидимому, видовая специфичность тканей.

Процесс восстановления удаленных мышц за счет пересадок измельченной мышечной ткани протекает с различной скоростью, в зависимости от видовых особенностей животных и от условий восстановления.

Наивысшая скорость процесса отмечается у молодых животных, в особенности у птиц, отличающихся, как показали наши прежние исследования, высокой способностью к восстановлению поврежденной мышечной ткани. У цыпленка или у молодого петушка из пересаженной ткани возникает сходный по форме орган не только при авто-, но и при ксенотрансплантации.

Мышца удаляется полностью (см. рис. 1). На ее место, между обнаженной костью и нервно-сосудистым пучком, укладывается

измельченная мышечная ткань (см. рис. 2). При вскрытии, спустя 5—7 дней после операции, на месте удаленной мышцы обнаруживается сформированный в виде мышцы орган, связанный с плечевой и локтевой костями. В некоторых случаях возникает вырост в сторону летательной перепонки, напоминающий типичную мышцу, натягивающую летательную перепонку. Новообразованный орган состоит в основном из прозрачной полужидкой ткани красноватого цвета, в которую вкраплены непрозрачные, желтоватые крупинки, очевидно, некротизировавшиеся частички пересаженной мышечной ткани. В некоторых случаях некротизированный материал сливается в общую плотную массу, которая легко отделяется от живой ткани.

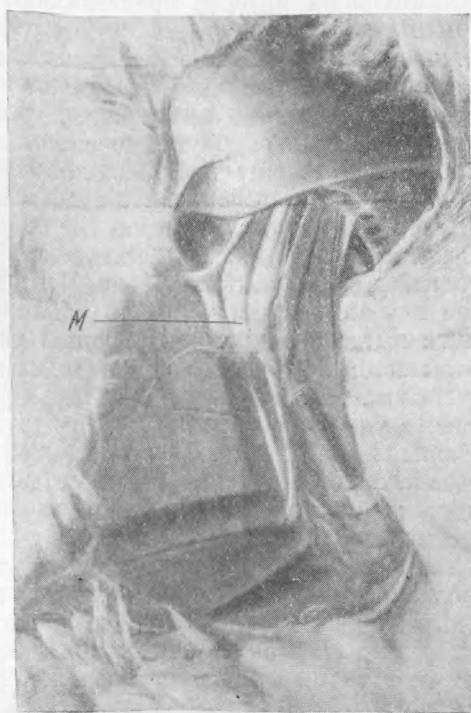
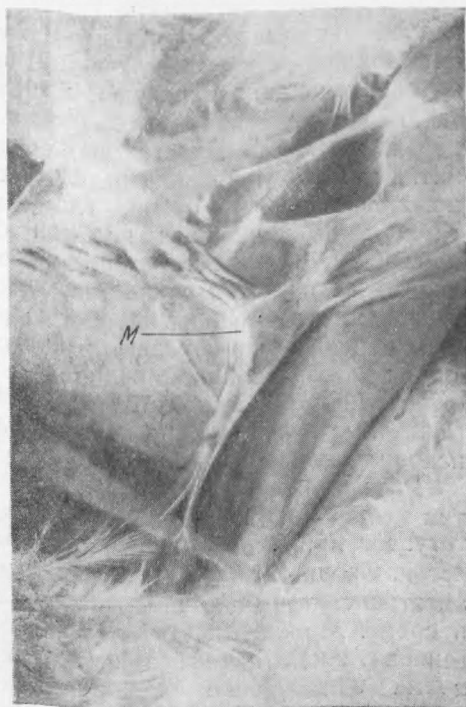


Рис. 2. Развитие мышцы (M) из пересаженной измельченной мышечной ткани. Вверху — 7 дней после операции. Внизу — 75 дней после операции

Возникшая ткань, несмотря на полужидкую консистенцию, настолько прочна, что выдерживает натяжение, которому подвергается новообразованный орган при отделении от кожного покрова, кости и окружающей соединительной ткани. Микроскопическое исследование показывает, что в течение первой недели после операции в регенерате идут интенсивные процессы распада. Многочисленные фрагменты измельченной мышечной ткани представлены набухшими волокнами с утолщенными и расплывающимися миофибриллами. В саркоплазме — цепочки ядер, свидетельствующие об усиленном их размножении. Между распадающимися волокнами — огромные количества новообразованных клеточных элементов — миобластов. В отдельных случаях распад мышечной ткани к концу первой недели после операции полностью завершается, так что вся масса новообразованной мышцы состоит исключительно из миобластов, опорной ткани и сосудов. Этой стадией ограничивается развитие мышц при ксенотрансплантациях мышечной ткани.

На второй неделе после операции в пересадках мышечной ткани мелкопитающих (крысят, крольчат, котят, щенят) на место удаленной дву-

главой мышцы цыпленка начинаются процессы дегенерации. Видовая специфичность препятствует возникновению нервно-мышечных связей, обуславливающих переход к миосимпластической фазе.

В автотрансплантатах измельченной мышечной ткани цыпленка переход к миосимпластической фазе намечается на второй неделе развития регенерата в виде отдельных мышечных волокон, пронизывающих новообразованный орган, главным образом, по линиям натяжения. Количество мышечных волокон быстро нарастает. Наряду с ростом происходит вторичный распад новообразованных волокон и возникновение новых партий миобластов, участвующих в дальнейшем развитии регенерирующей мышцы. Процессы распада мышечных волокон, образования миобластов и развития новых мышечных волокон не прекращаются в новообразованной мышце до 75-го дня после операции, которым ограничиваются мои наблюдения. Одновременно развиваются нервно-мышечные связи, обеспечивающие функцию, под контролем которой происходит дальнейшее формирование мышцы.

Рост новообразованной мышцы идет в течение всего периода развития цыпленка. В отдельных случаях новообразованная мышца почти не уступает в размерах неоперированной мышце противоположной конечности. Сходные закономерности отмечаются в восстановлении мышц при автотрансплантации измельченной мышечной ткани у голубей, крыс и собак. Можно отметить, что существенное значение для развития регенерирующей мышцы имеет интенсивная функция оперированной конечности. Упражнение оперированных голубей в полете, специальное упражнение для оперированных конечностей у крыс оказывают большое влияние на рост и развитие новообразованных мышц.

Большой интерес представляют результаты операций с замещением мышц измельченной мышечной тканью зародышей или новорожденных животных. Опыты с пересадками измельченной зародышевой мышечной ткани на место полностью удаленных мышц у молодых петушков показали чрезвычайно интенсивный рост. Новообразованная мышца через неделю после операции по своим размерам даже превосходит неоперированную мышцу противоположной стороны, сохраняя полностью миобластическое строение. Видовая специфичность тканей и в этом случае препятствует образованию нервно-мышечных связей, а следовательно, и переходу к миосимпластической фазе развития. Скорость развития пересаженной эмбриональной мышечной ткани позволяет использовать ее для замещения частично удаленных мышц, с расчетом на последующее вытеснение регенерирующей тканью поврежденной мышцы. Такие опыты были поставлены на молодых петухах и завершились полным успехом. Измельченная зародышевая мышечная ткань, пересаженная на место удаленной средней части двуглавой мышцы плеча у петуха, в течение 3—4 дней образует регенерат, спаивающий разошедшиеся концы поврежденной мышцы в единое целое. Мышечная ткань, регенерирующая из концов поврежденной мышцы, врастает в регенерат и постепенно его замещает.

Через месяц после операции дегенерировавшая мышечная ткань, возникшая в регенерате, полностью замещается новой мышечной тканью, регенерировавшей из концов поврежденной мышцы.

Метод восстановления мышц с помощью пересадок измельченной мышечной ткани открывает большие перспективы для восстановительной хирургии.

Институт морфологии животных
им. А. Н. Северцова
Академии наук СССР

Поступило
10 IV 1952

ЦИТИРОВАННАЯ ЛИТЕРАТУРА

¹ А. Н. Студитский, ДАН, 82, № 6 (1952).