

ЭВОЛЮЦИОННАЯ МОРФОЛОГИЯ

В. Н. ЖЕДЕНОВ

**СРАВНИТЕЛЬНО-АНАТОМИЧЕСКИЕ ТИПЫ ДОЛЬЧАТОСТИ  
ЛЕГКИХ У МЛЕКОПИТАЮЩИХ В ЭВОЛЮЦИОННОМ  
ОСВЕЩЕНИИ**

(Представлено академиком А. И. Абрикосовым 8 X 1951)

В предыдущих наших сообщениях мы затронули общие вопросы о дольчатости легких у млекопитающих, а также о некоторых исторических закономерностях и направлениях ее образования и вторичных изменений (1-3) на основе разработанной нами классификации форм и дольчатости легких у млекопитающих на определенные сравнительно-анатомические типы.

Опыта подобной классификации форм и дольчатости легких среди обширного класса млекопитающих на четко разграниченные сравнительно-анатомические типы в прошлом неизвестно. Имелись лишь попытки (6, 7) установления дольчатости легких среди млекопитающих в соответствии с их систематикой, не увенчавшиеся успехом, так как не было четко выработанного понятия об единой, типичной, дольчатости легких. Это не было успешно разрешено также и трудами последнего времени (9).

Предложенная нами сравнительно-анатомическая классификация форм дольчатости легких у млекопитающих (см. схему) составлена в результате собственных обширных исследований, а также на основе многочисленных литературных данных (4-9).

При классификации форм дольчатости легких следует различать три основные группы в зависимости от этапов и направлений ее эволюции: I — прогрессивное закономерное образование типичной дольчатости, начиная от первично-недольчатых легких, II — установление характерной, типичной, дольчатости при различных ее вариантах и III — могущее иметь место обратное развитие (редукция) дольчатости при его различных направлениях (2, 3).

Всего нами установлено 17 сравнительно-анатомических типов, часть которых в свою очередь состоит из ряда подтипов (см. рис. 1) \*.

Группа А. Расщепление первично-недольчатых легких (типы, указывающие на прогрессивное образование, т. е. эволюцию, типичной дольчатости легких и их варианты). Относящиеся сюда типы легких (I—V) характеризуются частичным или неполным проявлением обычной дольчатости, которая бывает выражена в различной степени и в определенном порядке: от едва намеченной дольчатости только

\* Приводятся в сокращенном виде (в порядке общей характеристики). Группы животных, отмеченные звездочкой (\*), имеют самостоятельный — трахеальный бронх к правой верхушке.

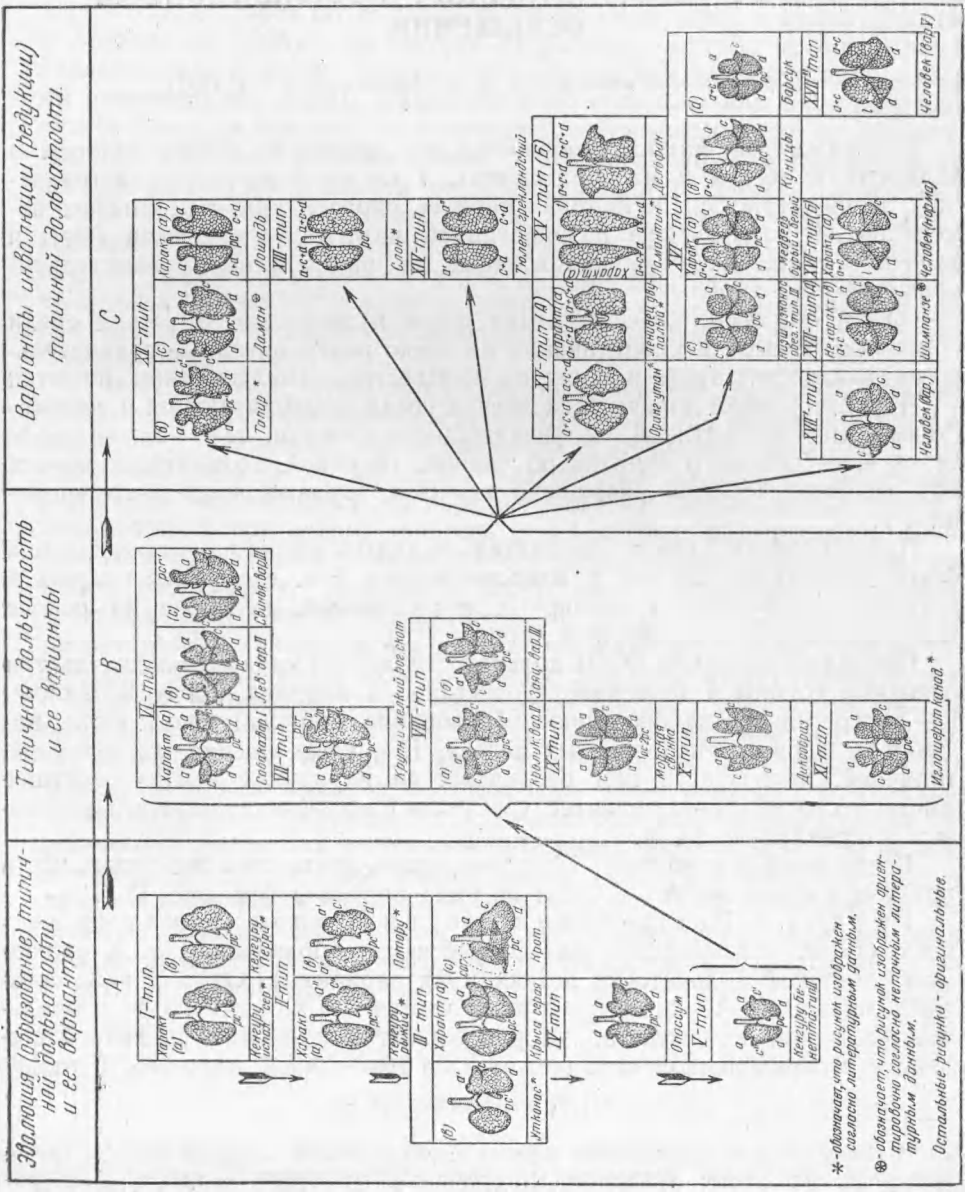


Рис. 1. Сравнительно-анатомические типы дольчатости легких у млекопитающих. На схеме приведены изображения формы (долей) легких разных млекопитающих; вид сверху на распластанные легкие. *a* — верхушечные доли левого и правого легких; *c* — сердечные доли; *d* — диафрагматические доли; *pc* — посткардиальная доля; *rcs* — прекардиальная доля; *l* — язычок (остаток левой сердцевой доли). *a'*, *b'* и т. д. показывают приближенные прототипы соответствующих долей; *a''*, *b''* и т. д. показывают отдаленные прототипы соответствующих долей (только намеченные). *a + b* или *c + d* и т. д. показывают слияние соответствующих долей. Пунктиром изображено плевральное сращение долей

\* — обозначает, что рисунок изображен согласно литературным данным.  
 \* — обозначает, что рисунок изображен ориентировочно согласно непечатаемым литературным данным.  
 \* — остальные рисунки — оригинальные.

на одном (правом) или на обоих легких (типы I, II) до почти полностью выраженной, обычной дольчатости (тип V) \*.

Они представляют ступени закономерного образования типичной дольчатости в процессе истории развития, т. е. эволюции легких, начиная от первично-недольчатых легких (2, 3), и являются характерными для низших (неплацентарных) млекопитающих, а среди высших (плацентарных) наблюдаются только у наименее организованных: насекомоядных, неполнозубых и грызунов (не у всех).

Дольчатость ранее возникает на правом легком, проявляясь вначале отщеплением только одной пост-кардиальной доли (тип I). Затем наблюдается неясное подразделение всего правого легкого (тип II), которое в дальнейшем подразделяется на обычные три доли: верхушечную, сердечную, диафрагматическую (тип III). Обычно после этого формируется верхушечная доля в левом легком (тип IV), а в дальнейшем все оно неясно подразделяется на обычные доли (тип V) \*\*.

Сюда относятся: 1) сумчатые (I—V типы), 2) однопроходные (III тип), 3) насекомоядные (III и IV типы), 4) большинство грызунов (III), 5) особо броненосцы, условно муравьеды и ящеры (V тип).

Группа В. Типичная дольчатость легких (типы, указывающие на характерную дольчатость легких и ее варианты). Относящиеся сюда типы легких (VI—XI) характеризуются проявлением обычной, типичной, дольчатости (верхушечная, сердечная и диафрагматическая доли в каждом легком и еще посткардиальная доля в правом), которая по степени ее выраженности, т. е. глубины расщепления легких на доли, может быть различно представленной (нерезко обозначенная дольчатость, резко обозначенная и очень резко обозначенная).

В зависимости от различных вариантов в проявлении дольчатости в соответствии с характером адаптивной эволюции эта группа представлена рядом различных типов. Полностью типичная дольчатость обоих легких (тип VI) наблюдается у многих преимущественно высших млекопитающих: 1) некоторые насекомоядные, 2) отдельные рукокрылые, 3) часть грызунов, 4) большинство хищных, 5) нежвачные парнокопытные (\*) 6) условно отдельные жвачные парнокопытные (жиряфовые), 7) отдельные ластоногие, 8) большинство полуобезьян, 9) широконосые и низшие узконосые обезьяны (за исключением некоторых вариантов).

В других случаях наблюдаются ее некоторые видоизменения: удвоение правой верхушки — настоящие жвачные (тип VII), недоразвитие левой верхушки — двупарнорезцовые грызуны (тип VIII), двустороннее наличие пост-кардиальной доли — отдельные грызуны из свинок (тип IX), или ее отсутствие — дикообразы (тип X), подрасчлененность обычных долей — грызуны из дикообразных, долгопяты (тип XI) \*\*\*.

Группа С. Формирование вторично-недольчатых легких (типы, указывающие на различные пути редукции, т. е. инволюции, типичной дольчатости легких и их варианты). Относящиеся сюда типы легких (XII—XVII) характеризуются или слабо выраженной дольчатостью вообще (типы XII, XIV), или ее полным отсутствием (типы XIII, XV), или, наконец, неполно выраженной дольчатостью (двусторонне — тип XVII или односторонне, обычно слева — тип XVI), однако представляют различные ступени закономерной редукции, т. е. инволюции дольчатости легких. Доказательством вторичного слияния долей (полного

\* Вопрос о наличии первично-недольчатых легких среди млекопитающих в данное время нами решается отрицательно. Мы считаем, что они имели место только в прошлом — у *Protammalia*.

\*\* У некоторых сумчатых левое легкое может начинать подразделяться несколько ранее этого.

\*\*\* Отнесенные сюда парнокопытные жвачные и особенно всеядные, животные с неполным (не сквозным) расщеплением легких, фактически представляют начальные стадии слияния долей между собой в области тупого края легких (см. следующую группу).

или частичного) является наличие их рекапитуляции в онтогенезе, наблюдаемое у разных представителей в различной степени. Она протекает у разных групп высших (плацентарных) млекопитающих в различных направлениях в соответствии с их образом жизни и типом дыхания (обычно не наблюдается среди насекомоядных и грызунов) (3) \*.

Инволюция дольчатости (полная или частичная) наблюдается в разной форме: 1) путем слияния сердечной и диафрагматической долей в одно целое в обоих легких — однокопытные, некоторые непарнокопытные (носороги, особо тапировые), мозолоногие жвачные (\*), особо дамамы и бегемоты, условно трубокозубы (тип XII); 2) путем почти полного слияния долей, но с сохранением их следов и пост-кардиальной доли — хоботные (тип XIII); 3) то же самое, но при отсутствии пост-кардиальной доли — некоторые ластоногие (тип XIV); 4) путем полного слияния всех долей в обоих легких в сплошные цельно-легочные массивы — большинство рукокрылых, шерстокрылые, из неполнозубых — ленивцы, особо orang-утан (тип XV-A) китообразные (\*), сиреновые (тип XV-B); 5) путем слияния в левом легком в одно целое верхушечной и сердечной долей (двудолевое) при типичности в остальном — стопоходящие и полустопоходящие хищные, гиббоны (тип XVI); 6) путем слияния в левом легком в одно целое верхушечной и сердечной долей (двудолевое) и полной редукции пост-кардиальной доли в правом (трехдоленое), что выражено или не весьма характерно — шимпанзе, горилла (тип XVII-A) или характерно — гоминиды (тип XVII-B).

Таким образом, все многообразие наблюдаемых среди млекопитающих форм дольчатости легких подчинено определенным историко-биологическим закономерностям и уложено нами в единую систему их классификации на определенные сравнительно-анатомические типы, наблюдаемые в общем ходе эволюции \*\*.

Одесский сельскохозяйственный  
институт

Поступило  
27 VI 1951

#### ЦИТИРОВАННАЯ ЛИТЕРАТУРА

- <sup>1</sup> В. Н. Жеденов, Тез. доклад. на научно-метод. конфер. анат., гист., и эмбр. зоо-вет. и сельхоз. вузов, М., 1948. <sup>2</sup> В. Н. Жеденов, ДАН, 74, № 2 (1950). <sup>3</sup> В. Н. Жеденов, ДАН, 77, № 5 (1951). <sup>4</sup> Н. А. Холодковский, Учебник зоологии и сравнительной анатомии, 1909. <sup>5</sup> В. Шимкевич, Курс сравнительной анатомии позвоночных животных, 1922. <sup>6</sup> Chr. Aeby, Der Bronchialbaum der Säugetiere u. des Menschen, 1880. <sup>7</sup> C. Cuvier, Leçons d'Anatomie comparée, 7, 1840. <sup>8</sup> W. Leche, Bronns Klassen u. Ordnungen d. Tierreiches, 6 Abt., 5, 1, 1899—1900. <sup>9</sup> H. Marcus, Handb. d. vergl. Anat. der Wirbeltiere, Bolk—Lubosch, 3, 1937.

\* Эту группу форм дольчатости легких иногда бывает трудно отличить от первоначальных форм расщепления легких. Важнейшими критериями в таких случаях, помимо эмбриональных исследований, является сохранение следов бывшей дольчатости (соединительнотканые тяжи или прослойки, краевые вырезки или щели), а также ход бронхов и сосудов.

\*\* Предложенную нами классификацию форм легких у млекопитающих можно детализировать еще более, уточняя особенности для каждого вида, а также выделяя уже в пределах определенного вида в свою очередь различные внутривидовые типы в порядке индивидуальных вариаций (собственно-типовая анатомия) или отклонений у разновидностей, пород и т. д. (конституциональная анатомия).