УДК 616.71-018.3-002:616.721-073.756.4

РЕНТГЕНОМЕТРИЧЕСКАЯ ОЦЕНКА КИНЕМАТИКИ ПОЯСНИЧНО-КРЕСТЦОВОГО ОТДЕЛА ПОЗВОНОЧНИКА ПРИ ОСТЕОХОНДРОЗЕ С ПОМОЩЬЮ ПРОГРАММНОГО СРЕДСТВА «ВОЛОТ»

Е. Л. Цитко[1], К. С. Курочка[2], Н. Н. Масалитина[2], И. Н. Цалко[2], В. В. Комраков[2], Е. В. Цитко[1]

[1]Гомельский государственный медицинский университет», г. Гомель,
[2]Гомельский государственный политехнический университет им. П. О. Сухого, г. Гомель

Цель: оценить эффективность программного средства «Волот» для полуавтоматического измерения рентгенометрических параметров и кинематического анализа поясничного отдела позвоночника.

Материал и методы. Оценка кинематики поясничного отдела позвоночника проведена по рентгенограммам в горизонтальном и вертикальном положении у 55 пациентов. Измерение параметров и анализ биомеханики выполнялся в программе «Волот».

Результаты. При оценке рентгенометрических показателей установлено значимое снижение высоты вентрального отдела диска и угла замыкательных пластин на L4–L5 (0,16 (–0,57; 1,98) при p = 0,023 и 0,25 (–2,37; 3,48) при p = 0,035 соответственно) и L5–S1 (0,98 (–0,27; 2,10) при p = 0,001 и 1,37 (–0,84; 3,84) при p = 0,042). Нарушение кинематики заинтересованных двигательных сегментов выявлено у 42 (76,4 %) пациентов (p < 0,001). А в 28 (66,7 %) случаях из 42 (p = 0,003) — и на смежных уровнях.

Заключение. При остеохондрозе в III стадии установлено снижение при вертикализации высоты диска и угла клиновидности на заинтересованном уровне. Программа «Волот» позволяет диагностировать нарушения кинематики в 76,4 % случаев.

Ключевые слова: кинематика, поясничный остеохондроз, нарушения биомеханики, позвоночно-двигательный сегмент.

THE RADIOMETRIC ESTIMATION OF KINEMATICS OF THE LUMBOSACRAL SPINE SEGMENTS OF OSTEOCHONDROSIS WITH THE HELP OF THE SOFTWARE «VOLOT»

E. L. Tsitko[1], K. S. Kurochka[2], N. N. Masalitina[2], I. N. Tsalko[2], I. N. Komrakov[2], E. V. Tsitko[1]

[1]Gomel State Medical University, Gomel,
[2]Sukhoi State Technical University of Gomel, Gomel

Objective: to study the efficiency of the software «Volot» for semi-automatic measurement of X-ray parameters and kinematic analysis of the lumbar spine.

Material and methods. The assessment of the lumbar spine kinematics was performed using X-ray patterns in horizontal and vertical positions for 55 patients. The parameters were measured and biomechanics was analyzed using the program «Volot».

Results. The assessment of the radiometric indicators revealed a significant decrease in the height of the ventral area of the disc and the angle of the closure plates by L4–L5 (0.16 (–0.57; 1.98) (p = 0.023) and 0.25 (–2.37; 3.48) (p = 0.035, respectively) and by L5–S1 (0.98 (–0.27; 2.10) (p = 0.001) and 1.37 (–0.84; 3.84) (p = 0.042). The violations of kinematics of the motor segments concerned were detected in 42 (76.4 %) patients (p < 0.001), and in 28 (66.7 %) cases out of 42 (p = 0.003) at the adjacent levels.

Conclusion. We found a decrease during the vertical adjustment of the height of the disc and wedge angle at the level concerned in osteochondrosis of III stage. The program «Volot» allows us to diagnose violations of kinematics in 76.4 % of the cases.

Key words: kinematics, lumbar osteochondrosis, violation of biomechanics, spinal motion segment.

Введение

В последние годы в связи с урбанизацией, экологическими проблемами и старением населения во всем мире отмечается рост дегенеративно-дистрофических заболеваний позвоночника. В структуре заболеваемости периферической нервной системы вертеброгенная патология является ведущей, а основное место в ней (77–81 %) занимает остеохондроз пояснично-крестцового отдела позвоночника (ПКОП) [1, 2]. Проблема лечения остеохондроза издавна привлекает к себе внимание, однако все еще далека от разрешения. До сих пор среди врачей различных специальностей окончательно не выработано единого понимания этой патологии и общих подходов к ее лечению.

Достижения научно-технического прогресса существенным образом отразились на состоянии медицинской науки и открыли новые возможности в изучении кинематики по-

звоночника. Рентгенологические признаки дегенеративно-дистрофических изменений позвоночника достаточно хорошо изучены, поэтому спондилография и компьютерная томография (КТ) являются основными методами диагностики данной патологии. Цифровая рентгенография кроме удобства, скорости получения снимка и низкой лучевой нагрузки позволяет значительно расширить диагностическую ценность исследования. КТ позволяет оценить и численно изучить изменения структурных элементов позвоночного столба. Однако ни один из современных способов нейровизуализации не дает возможности кинематического анализа процессов в позвоночнике.

Форма, размеры и пространственная ориентация элементов позвоночника являются интегральными показателями его анатомо-функциональной состоятельности [3, 4]. Для оценки кинематики позвоночно-двигательных сегментов (ПДС) ПКОП необходимо измерять и сравнить десятки параметров как самих позвонков, так и межпозвонковых дисков (МПД). Создание персонифицированных математических моделей ПКОП в настоящее время представляется одним из самых актуальных и перспективных направлений. Анализ поведения модели даст возможность оценить биомеханику и определить факторы, влияющие на проявление клинических синдромов [5, 6].

Измерение и описание всех рентгенометрических параметров позвоночного столба врачом рентгенологом крайне трудоемкий и сложно выполнимый вручную процесс. Кроме того, полученный информационный массив необходимо систематизировать, проанализировать и сформировать описание спондилограммы.

Цель работы

Оценить эффективность программного средства «Волот» для полуавтоматического измерения рентгенометрических параметров и кинематического анализа поясничного отдела позвоночника в III стадии дегенеративно-дистрофического процесса.

Материал и методы

Для построения персонифицированной модели ПКОП необходимо учитывать геометрические, рентгенометрические и механические параметры структур поясничного отдела позвоночника. Геометрическая оценка элементов позвонков проводится для каждого исследуемого, на основе данных, полученных при спондилографии и КТ. Оцениваются: длина, ширина и высота тела позвонка, спинно-мозгового канала (СМК), суставных и поперечных отростков, остистого отростка, ножек и дужек позвонка. Также определяются параметры межпозвонковых сочленений: 1) высота вентрального, дорсального, левого и правого отделов диска; 2) угол клиновидности МПД; 3) угол между остистыми отростками.

Учитывая большое количество рентгенометрических данных, получаемых при анализе спондилограмм, для оптимизации и воспроизводимости измерений, а также дальнейшей статистической обработки использовалось программное средство «Волот», созданное специалистами кафедры «Информационные технологии» Гомельского государственного технического университета. Разработка программы «Волот» реализована на базе программной платформы разработки приложений NetFramework 4.5 с использованием языка программирования C#. В качестве источника данных выступает файловая встраиваемая реляционная база данных SQLite, в которой хранится основная сопровождающая информация из файлов DICOM: данные пациента, модель оборудования, а также условия и параметры обследования.

Программный продукт работает с рентгеновскими изображениями в формате DICOM и позволяет в полуавтоматическом режиме провести измерения основных геометрических параметров тела позвонка, МПД как в горизонтальном, так и в вертикальном положениях пациента. Полученные параметры могут быть сохранены в файлы форматов .xls и .docx для просмотра в программах офисного пакета, а также в файле .xml для использования их в работе других программных продуктов (рисунок 1).

Исследование выполнено в предоперационном периоде в группе из 55 человек с остеохондрозом позвоночника в III стадии дегенеративного процесса по Осна и Попелянскому [3], осложненным грыжеобразованием на поясничном отделе, за период с 2015 по 2017 гг. Медиана возраста составила 49 (42; 55) лет, веса —89 (75; 96) кг. Мужчин было 36 (65,5 %), женщин 19 (34,5 %). На уровне L_4–L_5 грыжа встречалась у 30 (54,5 %) человек, на уровне L5–S1 — в 25 (45,5 %) случаях.

Диагностический комплекс включал: клинико-неврологическое, компьютерное или магнитно-резонансное томографическое обследования, а также рентгенографию ПКОП в боковой проекции, при положении пациента лежа и стоя. Рентгенографическое исследование проводилось на ангиографическом комплексе Allura XP FD20 фирмы «Philips» (Голландия) в режиме съемки один кадр в секунду.

Спондилография в горизонтальном положении позволяет измерить параметры ПКОП в преднапряженном состоянии, а в вертикальном — при нагрузке в 62 % от массы тела пациента [5, 6]. В исследуемой группе медиана нагрузки составила 55,2 (46,5; 59,5) кг.

Уровень и линейные размеры грыжи МПД определялись по результатам КТ и (или) МРТ ПКОП. Медиана ширины пролапса МПД в спинно-мозговой канал в группе (n = 55) составила 7,0 (5,8; 8,0) мм.

Параметры

Название	Лежа	Стоя	Сравнение
	L1	L1	
Угол наклона к горизонтали	8,276	10,830	Увеличение на 2,554
Угол клиновидности	-6,587	-3,661	Увеличение на 2,926
Угол трапецевидности	7,499	2,386	Уменьшение на 5,113
Угол наклона к вертикали	-9,306	-14,621	Уменьшение на 5,315
Высота вентрального контура	1,045	1,037	Уменьшение на 0,747 %
Высота дорсального контура	1,189	1,119	Уменьшение на 5,907 %
Длина покровной замыкательной пластинки	1,215	1,308	Увеличение на 7,661 %
Длина базальной замыкательной пластинки	1,358	1,348	Уменьшение на 0,755 %
	L2	L2	

Название	Лежа	Стоя	Сравнение
	L1-L2	L1-L2	
Угол клиновидности диска	9,438	6,293	Уменьшение на 3,145
Угол между телами позвонков	9,438	6,293	Уменьшение на 3,145
Угол смещения позвонка	73,914	77,247	Увеличение на 3,333
Высота вентрального контура	0,402	0,304	Уменьшение на 24,264 %
Высота дорсального контура	0,192	0,164	Уменьшение на 14,886 %
Линейное смещение тела поз	0,402	0,304	Уменьшение на 24,264 %
	L2-L3	L2-L3	
Угол клиновидности диска	6,327	6,569	Увеличение на 0,242
Угол между телами позвонков	6,327	6,569	Увеличение на 0,242

Название	Лежа	Стоя	Сравнение
	L1-L2	L1-L2	
Угол между остистыми отростк	14,368	10,380	Уменьшение на 3,988
	L2-L3	L2-L3	
Угол между остистыми отростк	12,285	9,997	Уменьшение на 2,289
	L3-L4	L3-L4	
Угол между остистыми отростк	12,400	10,174	Уменьшение на 2,226
	L4-L5	L4-L5	
Угол между остистыми отростк	10,875	8,542	Уменьшение на 2,333
	L5-S1	L5-S1	
Угол между остистыми отростк	7,318	6,273	Уменьшение на 1,046

Экспорт заключения Экспорт в XLS

Рисунок 1 — Результаты программных расчетов и сравнительного анализа рентгенометрических параметров поясничного отдела позвоночника в формате .docx

При анализе рентгенограмм ПКОП оценивались параметры тел и межпозвонковых сочленений ПДС L1–S1: высота их вентральных и дорсальных контуров, длина антрального и каудального края, угол их клиновидности и угол, образуемый остистыми отростками смежных тел. Для расчета параметров в программе «Волот» необходимо вручную отметить на снимке три точки межостистого угла, четыре крайние точки позвонка и задать его уровень. Дальнейшее оконтуривание и вычисление выполняется автоматически (рисунок 2).

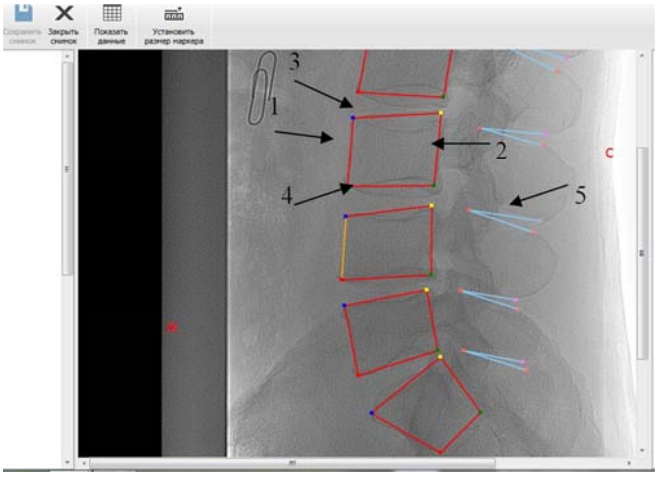

Рисунок 2 — Элементы структур ПКОП, выделенные для вычисления параметров в рабочем окне программы «Волот»:
1 — высота вентрального отдела тела; 2 — высота дорсального отдела тела;
3 — длина покровной замыкательной пластинки; 4 — длина базальной замыкательной пластинки;
5 — угол между смежными остистыми отростками

Статистический анализ результатов исследования проводили с помощью пакета «Statistica», 6.0 (StatSoft, Inc. USA). Так как распределение данных большинства изученных параметров не соответствовало нормальному закону, они представлены в виде медианы (Me), нижнего и верхнего квартилей (Q_{25}; Q_{75}). Для определения различий между двумя зависимыми и независимыми группами использовали критерии Вилкоксона и Манна — Уитни соответственно. Для оценки взаимосвязи количественных признаков использовали ранговую корреляцию по Спирмену. Результаты анализа считались статистически значимыми при $p < 0,05$.

Результаты и обсуждение

При анализе диагностической значимости рентгенометрических параметров ПДС установлено, что наибольшую роль в оценке биомеханики ПКОП играют: высота МПД в вентральном и дорсальном его отделах, угол клиновидности МПД и угол, образуемый остистыми отростками смежных тел [3]. Медианы показателей этих параметров в горизонтальном и вертикальном положениях пациента, рассчитанных программой «Волот», для L4–L5 и L5–S1 представлены на рисунке 3.

Для оценки кинематики ПДС основной группы (n = 55) изучена динамика рентгенометрических параметров при переходе пациента из горизонтального в вертикальное положение (таблица 1).

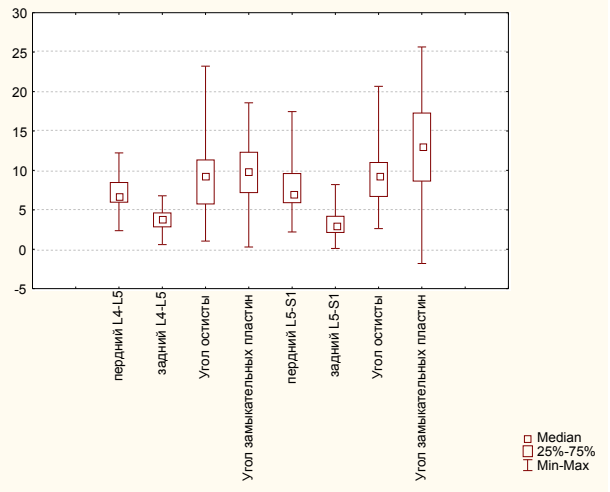

а

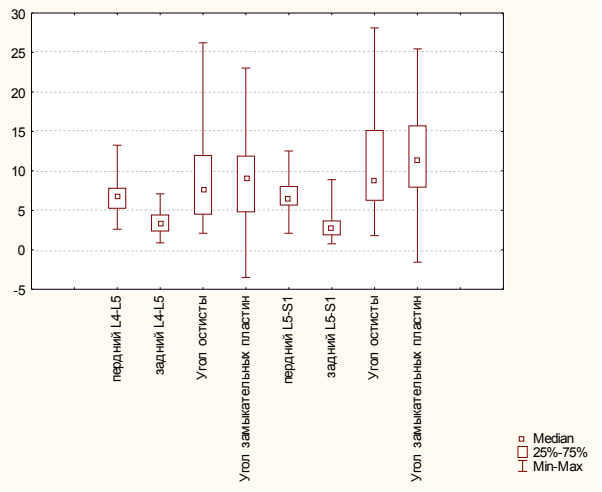

б

Рисунок 3 — Рентгенометрические параметры межпозвонковых сочленений L4–L5 и L5–S1: а — параметры в горизонтальном положении; б — параметры в вертикальном положении

Таблица 1 — Динамика показателей межпозвонковых сочленений в основной группе (n = 55)

Параметры МПД		Me (Q_{25}; Q_{75})	P
L1–L2	Передний	0,25 (–0,43; 1,20) ↓	0,023
	Задний	0,44 (–0,09; 1,23) ↓	0,001
	Угол остистых	2,77 (0,05; 6,06) ↓	0,000
	Угол замыкательных пластин	–0,89 (–2,97; 1,34) ↑	0,043
L2–L3	Передний	–0,06 (–0,69; 1,76) ↓	0,200
	Задний	0,62 (0,02; 1,09) ↓	0,000
	Угол остистых	2,46 (1,11; 5,03) ↓	0,000
	Угол замыкательных пластин	–1,89 (–3,41; 0,81) ↑	0,006
L3–L4	Передний	–0,05 (–0,59; 1,12) ↓	0,255
	Задний	0,34 (–0,35; 1,10) ↓	0,008
	Угол остистых	1,85 (0,39; 3,61) ↓	0,000
	Угол замыкательных пластин	–0,19 (–3,44; 1,79) ↑	0,344
L4–L5	Передний	0,16 (–0,57; 1,98) ↓	0,023
	Задний	0,05 (–0,35; 1,07) ↓	0,159
	Угол остистых	0,24 (–1,99; 2,21) ↓	0,898
	Угол замыкательных пластин	0,25 (–2,37; 3,48) ↓	0,035
L5–S1	Передний	0,98 (–0,27; 2,10) ↓	0,001
	Задний	0,47 (–0,29; 1,05) ↓	0,024
	Угол остистых	–0,66 (–3,80; 2,71) ↓	0,393
	Угол замыкательных пластин	1,37 (–0,84; 3,84) ↓	0,042

Примечание. ↑ — увеличение показателя; ↓ — снижение показателя

Известно, что в норме при вертикализации увеличиваются вентральный отдел и угол клиновидности МПД, а дорсальная часть МПД и межостистый угол уменьшаются [3, 6]. При анализе полученных результатов установлено статистически значимое снижение высоты вентрального отдела МПД и угла замыкательных пластин на уровне L4–L5 (0,16 (–0,57; 1,98) при p = 0,023 и 0,25 (–2,37; 3,48) при p=0,035 соответственно) и L5–S1 (0,98 (–0,27; 2,10) при

p = 0,001 и 1,37 (–0,84; 3,84) при p = 0,042). Полученные данные указывают на нарушения кинематики ПДС L4–L5 и L5–S1 в исследуемой группе (n = 55).

Изучение рентгенометрических характеристик ПДС основной группы при вертикализации показало, что у большей части пациентов — 42 (76,4 %) (p < 0,001) имели место признаки нарушения биомеханики заинтересованного ПДС по двум и более рентгенометрическим параметрам. А в 28 (66,7 %) случаях из 42 (p = 0,003) выявлены изменения кинематики ПДС и на смежных уровнях. Учитывая вышесказанное, из основной группы выделена подгруппа 1 (n = 42) и подгруппа 2 (n = 28), в каждой из подгрупп выполнена оценка изменения изучаемых параметров при вертикализации (таблица 2).

Таблица 2 — Динамика показателей межпозвонковых сочленений в подгруппах 1 и 2

Параметры МПД		Подгруппа 1 (n = 42)		Подгруппа 2 (n = 28)	
		Me (Q_{25}; Q_{75})	P	Me (Q_{25}; Q_{75})	p
L1–L2	Передний	0,27 (–0,44; 1,56) ↓	0,04	0,86 (–0,28; 1,67) ↓	0,019
	Задний	0,58 (0,02; 1,23) ↓	0,0001	0,84 (0,15; 1,23) ↓	0,001
	Угол остистых	3,07 (0,35; 6,60) ↓	0,0005	2,55 (–0,39; 7,22) ↓	0,020
	Угол замыкательных пластин	–1,52 (–3,22; 0,82) ↑	0,006	–1,52 (–2,71; 1,31) ↑	0,051
L2–L3	Передний	0,31 (–0,67; 1,91) ↓	0,129	0,71 (–0,53; 2,04) ↓	0,023
	Задний	0,71 (0,08; 1,09) ↓	< 0,001	0,86 (0,06; 1,50) ↓	0,001
	Угол остистых	2,37 (1,11; 4,83) ↓	< 0,001	2,16 (1,00; 4,57) ↓	0,005
	Угол замыкательных пластин	–1,18 (–3,27; 1,18) ↑	0,052	–1,02 (–2,97; 2,37) ↑	0,452
L3–L4	Передний	0,01 (–0,57; 1,27) ↓	0,258	0,44 (–0,48; 2,57) ↓	0,046
	Задний	0,45 (–0,30; 1,30) ↓	0,009	0,47 (–0,38; 1,51) ↓	0,045
	Угол остистых	1,82 (0,32; 3,28) ↑	0,002	1,74 (–0,84; 3,22) ↑	0,036
	Угол замыкательных пластин	0,04 (–3,58; 2,04) ↑	0,333	1,14 (–3,45; 3,11) ↑	0,909
L4–L5	Передний	0,34 (–0,52;2,35) ↓	0,025	1,13 (–0,20; 3,05) ↓	0,002
	Задний	–0,09 (–0,38; 1,07) ↓	0,512	–0,19 (–0,65; 0,91) ↓	0,509
	Угол остистых	0,07 (–1,68; 2,16) ↓	0,964	–0,74 (–2,86; 1,63) ↓	0,290
	Угол замыкательных пластин	0,51 (–1,09; 3,94) ↓	0,067	3,23 (0,28; 4,81) ↓	0,001
L5–S1	Передний	1,00 (–0,24; 2,14) ↓	0,006	1,38 (0,23; 2,69) ↓	0,003
	Задний	0,15 (–0,51; 0,79) ↓	0,330	0,39 (–0,47; 1,05) ↓	0,316
	Угол остистых	–1,65 (–3,82; 1,83) ↑	0,043	–3,05 (–5,49; 1,04) ↑	0,031
	Угол замыкательных пластин	2,18 (–0,04; 4,81) ↓	0,008	2,91 (0,46; 5,69) ↓	0,001

Примечание. ↑ — увеличение показателя; ↓ — снижение показателя.

В подгруппе 1 (n = 42) имело место снижение высоты вентрального отдела МПД на уровнях L3–S1 и угла замыкательных пластин на L4–L5 и L5–S1, а также увеличение межостистого угла в ПДС L3–L4 и L5–S1 (на 1,82 (0,32; 3,28) при p = 0,002 и –1,65 (–3,82; 1,83) при p = 0,043 соответственно). В подгруппе 2 (n = 28) статистически значимое снижение высоты МПД в переднем отделе и увеличение межостистого угла выявлено на уровне L3–L4 и L5–S1 (p = 0,046; p = 0,036 и p = 0,003; p = 0,031 соответственно). Угол клиновидности МПД при вертикализации стал больше на L4–L5 и L5–S1 (p = 0,001).

С учетом высокой вариабельности геометрии структур позвоночного столба для воспроизводимости и унификации анализа спондилограмм программой «Волот» была проведена оценка динамики параметров в процентном выражении в группе пациентов с рентгенометрическими признаками нарушения кинематики заинтересованных ПДС. У пациентов с грыжей МПД на уровне L4–L5 при вертикализации высота вентрального отдела и угол клиновидности МПД уменьшались на 31,31 % (10,48; 60,49) и 88,73 % (8,48; 177,71) (p = 0,002) соответственно. При локализации грыжи на уровне L5–S1 вышеуказанные параметры снижались на 43,31 % (18,46; 56,89) (p = 0,001) и 47,22 % (13,14; 68,75) (p = 0,04) соответственно.

Кроме математического анализа динамики угловых и линейных величин полученные рентгенометрические параметры необходимы для построения персонифицированной параметрической 3D-модели ПДС ПКОП. Для построения такой модели применялся программный продукт SolidWorks (SolidWorks Corporation, USA). На рисунках 4 и 5 представлены твердотельные 3D-модели ПДС L4–L5 пациентки Б. в горизонтальном и вертикальном положениях соответственно, созданные на основе ее рентгенометрических параметров (таблица 3).

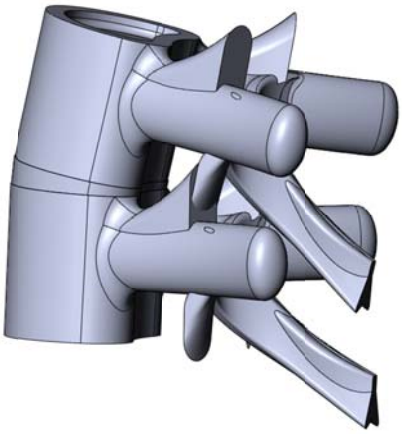

Рисунок 4 — 3D-модель ПДС L4–L5 пациентки Б. в горизонтальном положении

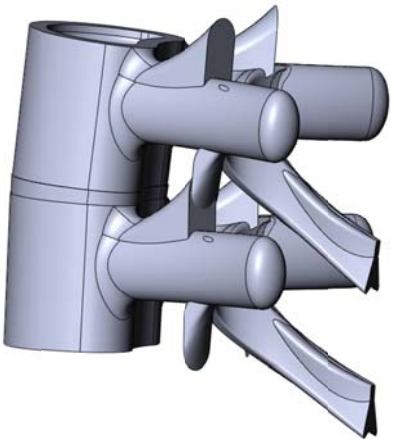

Рисунок 5 — 3D-модель ПДС L4–L5 пациентки Б. в вертикальном положении

Таблица 3 — Рентгенометрические параметры ПДС L4–L5 пациентки Б

Параметры МПД		Горизонтальное положение	Вертикальное положение	Динамика
L4–L5	Передний	7,68	4,82	2,86
	Задний	3,19	4,29	–1,1
	Угол остистых	12,48	13,21	–0,73
	Угол замыкательных пластин	10,00	1,29	8,71

Современные средства медицинской визуализации, такие как рентгенография, КТ и МРТ позволяют выявлять стойкие морфологические изменения в позвоночнике на различных стадиях дегенеративно-дистрофического процесса и этапах его лечения. Однако полученные данные статичны, так как КТ и МРТ позвоночника выполняются в горизонтальном положении пациента, то есть при отсутствии нагруженности позвоночного столба. А для прогнозирования динамики заболевания и развития осложнений необходим биомеханический анализ процессов в позвоночнике и его исследование в нагруженном состоянии, то есть в вертикальном положении обследуемого [6]. Таким образом, создание индивидуальной пространственно ориентированной математической модели с возможностью изучения напряженно-деформированного состояния представляется крайне актуальным.

Заключение

Поясничный лордоз, образующийся последними грудными и всеми поясничными позвонками с максимумом выпуклости на уровне L4, является самой перегруженной частью позвоночного столба, амортизируя нагрузку всего торса и противонагрузку со стороны нижних конечностей. Это обусловливает наиболее частое поражение сегмента L4–L5 и L5–S1. В исследуемой группе (n = 55) рентгенометрические признаки дегенеративных изменений на уровне L4–L5 и L5–S1 выявлены у 30 (50,4 %) и 25 (45,5 %) пациентов соответственно. Рентген-признаки спондилолистеза установлены в 6 (10,9 %) случаях.

Анализ результатов исследования показал, что диагностическая ценность стандартного рентгенологического обследования пациентов с дегенеративными изменениями ПДС поясничного отдела низка. Статичные рентгенограммы, КТ и МРТ в горизонтальном положении обследуемого не могут в полной мере отразить сущность патологических изменений в кинематической цепи, которой является позвоночный столб. Как следствие, остается скрытой функциональная сторона процесса и нет представления о «поведении» ПДС в условиях нагрузок. Мы считаем, что отсутствие представления о степени нарушения биомеханики ПДС объясняет частое несоответствие между результатами клинического осмотра и данными инструментальных исследований, когда клиническая картина опережает структурные изменения.

Сравнительный анализ рентгенометрических параметров спондилограмм в горизонтальном и вертикальном положениях пациента программой «Волот» позволил установить признаки нарушения биомеханики заинтересованного ПДС у 42 (76,4 %) пациентов ($p < 0,001$), а в 28 (50,9 %) случаях и на смежных ПДС. Таким образом, предлагаемый способ предоставляет врачу возможность получить представление о характере натяжения и компрессии связочного аппарата ПДС, что крайне актуально для выбора способа и объема хирургического вмешательства.

Выводы

1. Признаки нарушения биомеханики позвоночно-двигательного сегмента по двум и

более рентгенометрическим параметрам установлены у 42 (76,4 %) (p < 0,001) пациентов.

2. В 28 (66,7 %) случаях из 42 (p = 0,003) статистически значимое снижение высоты диска в переднем отделе, увеличение межостистого угла и угла клиновидности диска выявлено и на смежных уровнях (p < 0,05).

3. Программное средство «Волот» позволяет не только рассчитать рентгенометрические параметры поясничного отдела позвоночника на цифровых спондилограммах, но и верифицировать в 76,4 % случаев нестабильность позвоночно-двигательного сегмента.

4. Построение полнотелой параметрической персонифицированной 3D-модели ПКОП в программном комплексе SolidWorks на основе рентгенометрических параметров, полученных с помощью программного средства «Волот», актуально для патогенетически обоснованного выбора объема хирургического вмешательства.

БИБЛИОГРАФИЧЕСКИЙ СПИСОК

1. Малоинвазивный межтеловой спондилодез при дегенеративных заболеваниях поясничного отдела позвоночника / А. Г. Аганесов [и др.] // Вестник травматол. и ортопед, им. Н. Н. Приорова. — 2006. — № 2. — С. 41–50.

2. Ретроспективная оценка результатов хирургического лечения дегенеративных поражений поясничного отдела позвоночника / А. Е. Симанович [и др.] // Травматология и ортопедия. — 2008. — С. 234–239.

3. *Гладков, А. В.* Полуавтоматический анализ параметров позвоночника с помощью комплекса КАРС / А. В. Гладков, Ю. Н. Данилова, И. И. Строков // Поликлиника. — 2008. — № 6. — С. 40–43.

4. *Орел. А. М.* Возрастные аспекты эпидемиологии дегенеративно-дистрофических изменений межпозвонковых дисков по данным системного анализа рентгенограмм позвоночника / А. М. Орел // Мед. визуализация. — 2010. — № 5. — С. 113–121.

5. *Стауде, В. А.* Численное моделирование и анализ напряженно-деформированного состояния крестцово-подвздошного сочленения при различных вариантах поясничного лордоза / В. А. Стауде, А. В. Кондратьев, М. Ю. Карпинский // Ортопедия, травматология и протезирование. — 2012. — № 2. — С. 50–56.

6. *Чуйко, А. Н.* Приближенный анализ анатомии, механических характеристик и напряженно-деформированного состояния позвоночника человека / А. Н. Чуйко // Травма. — 2014. — № 6. — С. 100–109.

Поступила 26.10.2017

УДК 618.14/.15-007.44-073.75

ВОЗМОЖНОСТИ СРЕДСТВ ЛУЧЕВОЙ ВИЗУАЛИЗАЦИИ В ДИАГНОСТИКЕ И УТОЧНЕНИИ СТЕПЕНИ ГЕНИТАЛЬНОГО ПРОЛАПСА

А. С. Нечипоренко[1], А. Н. Михайлов[2]

[1]Гродненская областная клиническая больница, г. Гродно,
[2]Белорусская медицинская академия последипломного образования, г. Минск

Цель: оценить эффективность средств лучевой визуализации в диагностике генитального пролапса.

Материалы и методы. В работе приведены данные комплексного анализа результатов обследований 83 пациенток с различными клиническими степенями генитального пролапса с помощью экскреторной и ретроградной цистографии, МРТ и КТ.

Результаты. Приведены результаты статической и динамической МРТ таза, а также КТ таза у пациенток с генитальным пролапсом, проведена оценка информативности этих методов в диагностике данного заболевания.

Заключение. МРТ и КТ таза играют ведущую роль в документирующей диагностике генитального пролапса, уточнении его степени.

Ключевые слова: магнитно-резонансная томография, компьютерная томография, генитальный пролапс, недержание мочи при напряжении.

THE POTENTIAL OF THE MEANS OF RADIATION IMAGING IN THE DIAGNOSIS AND SPECIFICATION OF THE DEGREE OF GENITAL PROLAPSE

A. S. Nechiporenko[1], A.N. Mikhailov[2]

[1]Grodno Regional Clinical Hospital, Grodno,
[2]Belarusian Medical Academy of Postgraduate Education, Minsk

Objective: to evaluate the efficiency of the means of radiation imaging in the diagnosis of genital prolapse.

Material and methods. The work presents the data of the complex analysis of the results of examination of 83 female patients with different clinical degrees of genital prolapse by means of excretory and retrograde cystography, MRI, and CT.

Results. The article presents the results of static and dynamic MRI of the pelvis, as well as CT of the pelvis in patients with genital prolapse, and gives the evaluation of the informative value of these methods in the diagnosis of this disease.

Conclusion. MRI and CT of the pelvis play a leading role in the documentation diagnosis of genital prolapse and clarification of its degree.

Key words: magnetic resonance imaging, computerized tomography, genital prolapse, stress urinary incontinence.