Доклады Академии Наук СССР
1939. Том XXIV, № 6

ФИЗИОЛОГИЯ

М. Е. АФАНАСЬЕВ

О МЕХАНИЗМЕ РОСТА БОРОЗД И ИЗВИЛИН ПОЛУШАРИЙ БОЛЬШОГО МОЗГА

(Представлено академиком И. И. Шмальгаузеном 23 VI 1939)

Вопросом роста и возникновения извилин (Gyrus) и борозд (Sulcus) занималось много исследователей 19 и 20 вв. Редко крупные анатомы, невропатологи и психиатры не уделяли внимания загадочному явлению испещрения головного мозга бороздами. Первое, что обращало на себя внимание, это орнамент борозд и извилин; давно известно, что он мало дает для понимания самих борозд, их значения и генезиса. Вторым моментом, на который обращалось внимание, это возникновение борозд. Накопилось большое количество различных толкований возникновения борозд, эти толкования противоречат друг другу и почти все далеки от истины.

Зейтц ([9]) увязывает бороздообразование с наличием в коре питающих кровеносных сосудов. Вундт ([12]) объясняет это явление неравномерным ростом участков мозга: одни части мозга растут быстрее, другие отстают в росте. Ранке ([7]) и Бильшовский ([3]) приписывают появление борозд никому не известному, но по их мнению существующему, «формообразующему фактору». Ретциус ([8]) объясняет возникновение борозд ростом извилин из якобы имеющихся «сосочков» в эмбриональной коре мозга. Монаков ([6]) (априорно) считает, что борозды образуются будто бы из заложенных ямок, а извилины за счет разрежения борозд. Шнопфанген ([11]) предложил считать, что это явление объясняется влиянием проводящих волокон, прилежащих к извилинам. Шапер ([10]), а также Шаффер (9а) объясняют бороздообразование как вторичное образование, отражающее изменения в нижележащих слоях коры (Zamina corticalis). Ряд авторов, работающих в этой области над анатомией мозга, воздерживается от высказываний своего мнения, например, Ландау ([5]) и др.

В отношении механизма роста борозд нет путаницы мнений, существующей в вопросе их возникновении. Здесь имеются два мнения. Первое мнение, высказанное еще Зейтцем, утверждает, что борозды растут путем возникновения их в толще коры и прорезывания ими затем верхних слоев коры мозга. К этому мнению присоединились Шаффер и Ландау ([5]).

Второе мнение гласит, что борозды растут посредством впячивания слоев коры внутрь. Этого мнения, сформулированного Якобом ([13]), придерживалось большинство авторитетов прошлого столетия: Дарест ([4]) Байлларджер ([2]), Ариенс-Каппер ([1]), Монаков ([6]).

Все изложенные взгляды и суждения базировались на грубо морфологических наблюдениях или на гистологическом изучении мертвого материала.

В настоящей работе сделана попытка разгадать механизм роста борозд, не разрешая вопроса о их возникновении.

Механизм роста борозд показывает, как происходит их рост, а также дает представление, каким способом происходит изменение поверхности коры в онтогенезе.

В отличие от всех перечисленных выше авторов настоящая работа была проведена на живом материале с применением эксперимента и с последующей затем микроскопической проверкой полученных результатов.

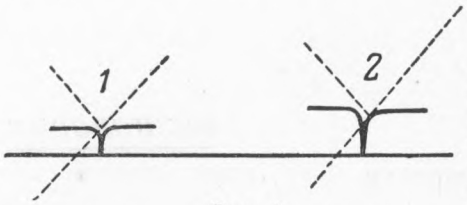

Фиг. 1

Работа проводилась на щенках одно- и двухнедельного возраста. Щенкам вводился под первый слой коры мелко растертый простерилизованный древесный уголь между бороздой и извилиной (фиг. 1) в ангулюсе (Angulus). Операции ставились стерильно, с минимумом травматизации. Уголь не вызывал перерождения тканей. Уголь вводился тонкой инъекционной иглой на определенную, наперед заданную глубину. Щенок подрастал и через 2 месяца убивался. Мозг подвергался резке на микротоме и гистологической обработке. Затем следовало микроскопическое

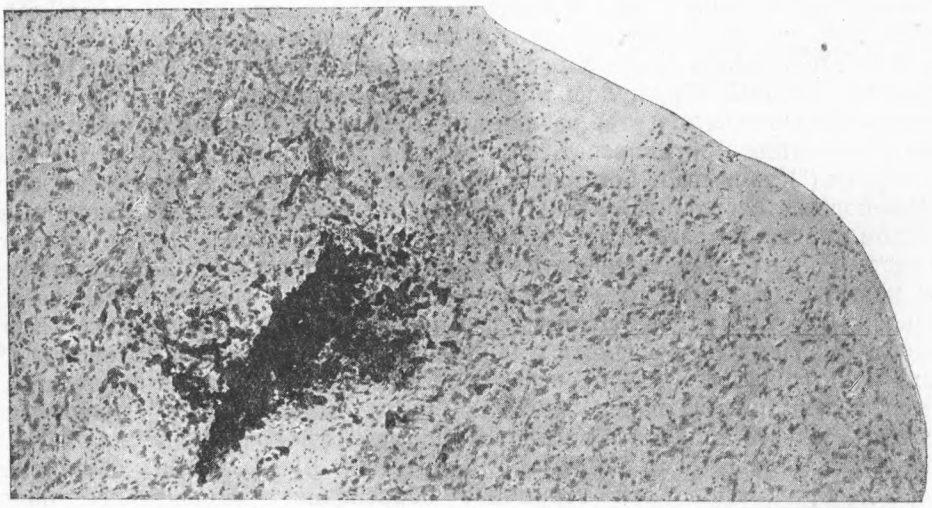

Фиг. 2 След от иглы сохранился на ангулюсе, уголь в виде черной массы. Сверху извилина, слева борозда. Срез мозга 2 $^1/_2$-месячного щенка. Окраска по Нислю. Борозда Sulcus Cruciata.

исследование мозга. Борозды с нанесенным на них углем сравнивались с нормальными.

Ангулюс определялся по перпендикуляру, восстановленному к касательной, проведенной на грани между бороздой и извилиной.

При сравнении борозды, на ангулюс которой наносился уголь, с нормальной, никакой разницы между ними не было. На борозде, подвергавшейся эксперименту, был замечен маленький рубчик, вернее след, в поверхностном слое, доходивший до середины первого слоя коры. Дальше никаких следов хирургического вмешательства нет (фиг. 2). Травмы не было. Уголь находился поблизости от рубчика и оба они были возле ангулюса.

Значит, за 2 месяца, прошедшие после операции, смещение угля с ангулюса не наблюдалось. За это время, а всего 2½ месяца, прожитых щенком от рождения, борозда увеличилась в глубину от 2 мм во время операции до 5½ мм ко времени смерти.

Полученные результаты показывают следующее. 1) Уголь, помещенный на ангулюс борозды, сохраняет исходное положение, несмотря на рост борозды.

2) Так как борозда выросла за 2½ месяца, а уголь не изменил своего положения, то первый и второй слои, его окружающие, впячиванию не подвергаются.

3) Впячивание борозд в постнатальном периоде не происходит.

4) Повидимому, наиболее близок к действительному понимацию роста извилин Вундт.

Институт мозга
Москва

Поступило
23 VI 1939

ЦИТИРОВАННАЯ ЛИТЕРАТУРА

[1] Ariens-Kappers, Folia Neurolog., Bd. VIII (1914). [2] Baillarger, Gas. des Hôpit (1845). [3] Bilschowsky, Journ. f. Psych. u. Neur., **22** (1915). [4] Dareste, Sur les circeon volutions du cerveau (1870). [5] Landau, Anatomie des Grosshirnes (1923). [6] Monakow, Gehirnpatologie (1905). [7] Ranke, Ziegl. Beitr., **47** (1910). [8] Retzius, Das Menschenhirn (1895). [9] Seitz, Jahrb. f. Psych., (1888). [9] Schaffer, ZS f. d. Newr. u. Psych., 38 (1918). [10] Schaper, Morph. Jahrb., **21** (1894). [11] Schnopfhangen, Jahrb. f. Psych. (1890). [12] Wundt, Gründzüge der phys. Psychologie (1880). [13] Jakob, Vom Tierhirn sum Menschenhirn (1911).