Доклады Академии Наук СССР
1939. Том XXII, № 4

МОРФОЛОГИЯ ЖИВОТНЫХ

Академик АН Украины Д. К. ТРЕТЬЯКОВ

ОБОНЯТЕЛЬНЫЙ ОРГАН ПЕЛАМИДЫ

Недостаточно выясненная особенность обонятельного органа костистых рыб заключается в развитии его дополнительных мешков. Примером могут служить камбаловые и губаны. Киле и Эренбаум ([1]) считают, что такие мешки выделяют слизь, но не указывают, для каких целей она выделяется. Развитие дополнительных мешков они объясняют простым расхождением костей черепа.

Встретив подобную же особенность строения обонятельной плоскости у скумбрии ([2]), я считал ее связанной с коррелятивными соотношениями между полостями глазницы и обонятельного органа. Достигая передней фиброзной стенки глазницы, носовая полость дает этой стенке возможность уступать давлению содержимого глазницы, когда оно подвергается сжиманию в силу энергичных сокращений глазных мускулов. Имея добавочный диоптрический аппарат в виде прозрачных век и их не менее прозрачных подушек, глаз использует его, увеличивая размеры своих перемещений в горизонтальной плоскости.

У ряда изученных мною впоследствии рыб с прозрачными веками, как кефаль, ставрида, сельди (1934, 1936, 1938), я нашел также весьма расширенные и усложненные добавочными выступами носовые полости. Но вместе с тем именно у кефали (*Mugil cephalus*) можно было предполагать еще иной возможный смысл добавочных мешков. Они несомненно обнаруживают определенные топографические отношения с подвижными костями челюстей, достигают до их сочленений и очевидно при движениях костей могут менять свой объем. Я склонен приписывать обонятельному органу таких рыб способность к активному всасыванию и выбрасыванию воды.

Обонятельный орган пеламиды (*Sarda sarda* Bloch) может служить убедительным доказательством. Система дополнительных мешков у нее более усложнена, чем у кефали. Все они связаны с центральным отделом обонятельного органа, в котором против переднего носового отверстия помещается розетка из обонятельных складок (фиг. F—*Z*). Внутренняя стенка отдела, несущая розетку, ограничена кольцевым валиком с острым ребром меняющейся высоты.

Полость центрального отдела выступает, как добавочный мешок, над розеткой; огибая ее, мешок заходит на ее медиальную сторону и отклоняется вперед, продолжаясь в ростральный дополнительный мешок. Он имеет в поперечном разрезе овальную форму (фиг. D—*R*) и перекрещивается с лежащим над ним передним участком верхнечелюстной кости, направляющимся к сочленению с мезэтмоидом (фиг. C—*R*). Ростральный мешок впереди от верхнечелюстной кости продолжается вперед, прилегая к желобку

между сошником и мезэтмоидальным хрящом, и приобретает здесь на поперечном разрезе ромбоидальную форму (фиг. C и B—*R*). Достигая переднего участка предчелюстной кости, ростральный мешок становится трехсторонним, причем мешки правой и левой сторон сливаются своими передними участками в общую непарную ростральную полость (фиг. A—*R*). На ее верхней стороне выступает наполовину в полость мезэтмоидальный хрящ, лежащий под симфизом предчелюстных костей. Последние прилегают к боковым стенкам ростральной полости, дно же ее образуется растяжимой пластинкой, состоящей из фиброзных оболочек ротовой и ростральной полостей. Давление воды или пищи, наполняющей ротовую полость,

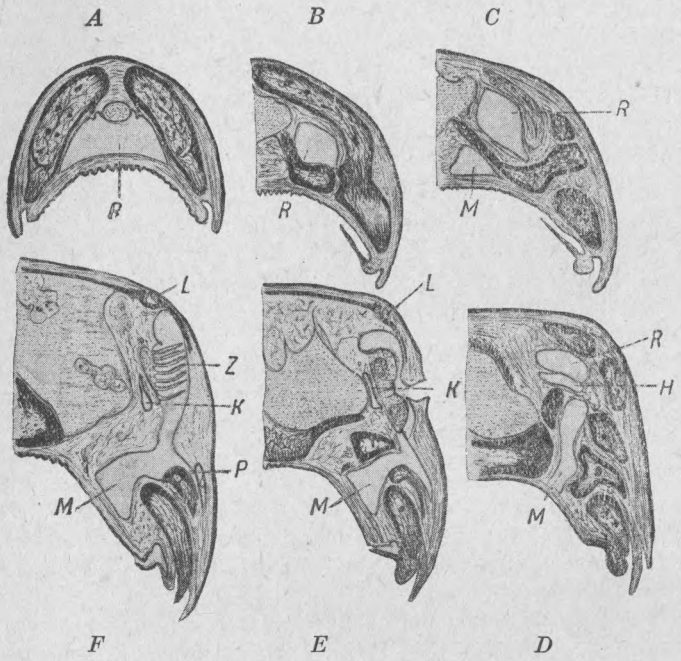

Обонятельный орган пеламиды на фронтальных последовательных срезах: *A*—область передних концов предчелюстных костей, *B*—область переднего конца верхнечелюстной кости, *C*—область заднего его края, *D*—область переднего конца сошника, *E*—переднее носовое отверстие, *F*—задняя половина обонятельной розетки, *K*—средний мешок, *L*—надглазничный сейсмосензорный канал, *M*—челюстной мешок, *P*—предчелюстной мешок, *R*—ростральный мешок, а в *A*—ростральная полость, *Z*—центральный отдел носовой полости с розеткой обонятельных складок.

должно втягивать фиброзную пластинку дна в ростральную полость и уменьшать ее вместимость. Точно так же влияют на ростральный мешок соседние с ним предчелюстная и верхнечелюстная кости. Ростральная полость заканчивается под предчелюстной костью.

Если следить за ростральным мешком, начиная с непарной ростральной полости назад, то, не доходя до места его соединения с центральным отделом обонятельного органа, можно встретить тонкую перегородку, делящую канал на верхний и нижний участки (фиг. D—*H*). Нижний участок, отделяясь упомянутой перегородкой от рострального, тянется назад, как самостоятельный средний мешок. Как и ростральный мешок, средний заходит на медиальную сторону передней половины обонятельной розетки, но в дальнейшем ходе превращается в узкий, сплюснутый с боков каналец (фиг. E, F—*K*). Он оканчивается под задним краем розетки. Ростральный и средний мешки, проходя медиально от основания розетки, обусловли-

вают известную неустойчивость основания ее передней половины, возможность его колебаний.

За и под розеткой центральный отдел сообщается с задним мешком. Он состоит из узкого верхнего участка и более широкого нижнего. Верхний участок уже за розеткой изолируется поперечной горизонтальной перегородкой от нижнего и продолжается, постепенно еще более суживаясь, до заднего носового отверстия, оканчиваясь вскоре за этим отверстием. Его тонкофиброзная стенка переходит в переднее веко, также состоящее из тонкофиброзной ткани.

Нижний участок опускается до слизистой оболочки ротовой полости (фиг. F—*M*), сопровождая назад предчелюстную и верхнечелюстную кости. Он заслуживает названия челюстного мешка. Опускаясь до слизистой оболочки ротовой полости, челюстной мешок в своей задней части может испытывать уменьшение своего объема от тех же причин, что и ростральный мешок. Назад челюстной мешок не только достигает передней стенки глазницы, но проходит и под глазницей, до середины ее нижнего края, превращаясь в узкий цилиндрический канал, слепо замкнутый на своем заднем конце. И здесь он сопровождает предчелюстную и верхнечелюстную кости.

Но челюстной мешок продолжается и вперед от центрального отдела обонятельной полости. Связанный с ним под задней половиной розетки, он изолируется косой перегородкой (фиг. E) и направляется вперед, касаясь своей верхней стенкой нижней стенки среднего мешка (фиг. D—*M*). Но далее вперед челюстной мешок делается все ниже и ниже, сохраняя однако связь со стенкой ротовой полости, и наконец проходит под передним загнутым в медиальную сторону участком верхнечелюстной кости, принимая здесь на поперечном разрезе трехугольную форму (фиг. C—*M*). Здесь же под передним краем упомянутой кости челюстной мешок кончается слепо. Уровня переднего конца ростральной полости он не достигает. Важнейшими отличительными чертами дополнительных мешков обонятельного органа пеламиды я считаю сохранение ими непосредственной близости со стенкой ротовой полости, которая образует дно ростральной полости и на остальном своем протяжении дно челюстного мешка. Кроме этого имеется ясное топографическое соотношение между дополнительными мешками и подвижными костями верхней челюсти. Наконец и ростральный, и челюстной мешки снабжены добавочными узкими каналами.

Уже общее описание обонятельного органа скумбрии, данное мною в 1930 г., может наметить пункты сходства между ним и обонятельным органом пеламиды. Но такое сходство выступает еще полнее, если обратить внимание на более детальные черты его строения у скумбрии.

Скумбрия имеет в обонятельном органе ростральный мешок, возникающий, как и у пеламиды, от центрального отдела над обонятельной розеткой, но он не заходит на ее медиальную сторону. Направляясь вперед, ростральный мешок, как канал с овальным поперечным сечением, прилегает к боковому желобку мезэтмоидальной кости. У переднего, загнутого в медиальном направлении участка верхнечелюстной кости ростральный мешок разрастается по всей высоте головы, достигая слизистой оболочки ротовой полости. Эта оболочка образует дно мешка, а на уровне дна от мешка отходит узкая щель, проникающая между верхнечелюстной и предчелюстной костями.

Верхняя часть мешка, лежавшая на высоте мезэтмоида, далее исчезает, а нижняя продолжается вперед, утрачивая щелевидный выступ и принимая форму постепенно суживающегося цилиндрического канала.

Под верхней челюстной костью правый и левый ростральный каналы лежат в близком взаимном соседстве, отделяясь друг от друга лишь очень

тонкой сагиттальной перегородкой. Но они не сливаются в непарную камеру, как это произошло у пеламиды, а каждый сам по себе заканчивается под мезэтмоидальным хрящом и передними участками предчелюстных костей.

Ничего подобного среднему мешку или его каналу у скумбрии нет. Тем не менее у скумбрии ростральный канал имеет в своей передней части в качестве дна фиброзную стенку ротовой полости.

В еще большей мере сохраняет свое соседство с ротовой полостью задняя половина обонятельного органа скумбрии. Как у пеламиды, она делится за обонятельной розеткой на верхнюю и нижнюю части. Верхняя часть изолируется от нижней и достигает заднего носового отверстия. Ее наружная стенка принимает характер прозрачной подушки переднего века, студенистой у молодых экземпляров, называемых чирусом, фиброзной—у более взрослых. Впереди от перегородки, изолирующей верхнюю часть от нижней, обонятельная полость опускается под обонятельной розеткой до слизистой оболочки ротовой полости. Под изолирующей перегородкой нижняя часть обонятельной полости получает характер челюстного мешка пеламиды, отсылая в промежуток между верхнечелюстной и предчелюстной костями узкий, щелевидный выступ и междучелюстной мешок, подобный имеющемуся у пеламиды. Утрачивая этот выступ и постепенно суживаясь, челюстной мешок оканчивается под серединой нижнего глазничного края. На всем его протяжении слизистая оболочка ротовой полости служит ему дном.

Причисляя к челюстному мешку и его часть, открыто сообщающуюся с верхним и центральным отделами носовой полости и лежащую под розеткой, нужно сказать, что челюстной мешок продолжается и вперед от розетки до соединения с ростральным. Это соединение и происходит перед передним участком верхнечелюстной кости. У пеламиды такого соединения рострального и челюстного каналов нет. Но близость того и другого мешка к слизистой оболочке ротовой полости и к подвижным челюстным костям принадлежит к общим признакам обонятельного органа скумбрии и пеламиды. Первая сохранила однако более примитивные признаки. Они служат доказательством против механистического утверждения Киле и Эренбаума о развитии дополнительных мешков путем простого расхождения лежащих под ними костей. Дополнительные мешки, обусловливая своим топографическим отношением к подвижным костям и ротовой полости возможность сжимания и расширения своих полостей, развились в полной функциональной зависимости от развития способности к активному всасыванию и выбрасыванию ими воды. Для выделения же слизи они не имеют существенного значения, и называть их слизистыми нет оснований.

Зоолого-биологический институт.
Одесса.

Поступило
22 XII 1938.

ЦИТИРОВАННАЯ ЛИТЕРАТУРА

[1] Kyle u. Ehrenbaum, Die Tierwelt der Nord- und Ostsee, XII (1926). [2] D. Tretjakoff, Zeit. f. wiss. Zool., 137 (1930). [3] Д. Третьяков, Труды зоолого-биологического института ОГУ (1934). [4] Д. Третьяков, Вісті Академії Наук УССР, 5—6 (1936).