

УДК 004.9+004.891.3

ПРИМЕНЕНИЕ АВТОМАТИЗИРОВАННОГО КЛАССИФИКАТОРА РЕЗУЛЬТАТОВ КОМПЬЮТЕРНОЙ ТОМОГРАФИИ ДЛЯ ПОСТРОЕНИЯ ГЕОМЕТРИЧЕСКОЙ МОДЕЛИ ПОЗВОНКА ЧЕЛОВЕКА

Н.Н. МАСАЛИТИНА, К.С. КУРОЧКА

Гомельский государственный технический университет имени П.О. Сухого, Республика Беларусь

Поступила в редакцию 7 февраля 2017

Аннотация. Приведены результаты исследования состава основных параметров трехмерной геометрической модели поясничного отдела позвоночника человека. Информационную базу моделирования составляют изображения в формате DICOM [1], полученные в результате компьютерной томографии позвоночника ряда пациентов Гомельской областной клинической больницы. Разработана автоматизированная система, выполняющая измерение изображений моделируемых органов и синтез геометрической модели.

Ключевые слова: геометрическая модель, компьютерная томография, поясничный отдел позвоночника, DICOM, математическая логика.

Abstract. The results of the study of a lumbar spine three-dimensional geometric model basic parameters were adduced. Modeling process was based on a spine computer tomography images received by the Gomel regional clinical hospital. The automated system was worked out. It allows to measure the geometric model basic parameters on a base of images of cross-sections of the vertebrae in the DICOM format.

Keywords: geometric model, computer tomography, lumbar spine, DICOM, mathematical logic.

Doklady BGUIR. 2017, Vol. 105, No. 3, pp. 12–19

**The automated classificatory of computer tomography results for lumbar spine geometric modeling
N.N. Masalitina, K.S. Kurochka**

Введение

В настоящее время лечение заболеваний опорно-двигательного аппарата невозможно без использования и анализа соответствующих биомедицинских изображений, отдельное место среди которых занимают результаты компьютерной томографии (КТ), и, в особенности, компьютерная томография позвоночника человека [2]. Помимо типовых задач организации хранения и поиска биомедицинских изображений [3], при лечении заболеваний позвоночника выделяется задача построения биомеханической модели на основе аппарата математического моделирования. Такие биомеханические модели могут быть использованы для выбора оптимальной фиксирующей конструкции, вариантов крепления ее к позвонку, прогнозирования влияния имплантируемых элементов на позвоночный столб пациента. При этом можно проводить анализ состояния позвоночника, варьируя параметры (свойства) исследуемых элементов, такие как плотность костной ткани, модуль упругости, геометрические параметры позвоночника, что позволяет исследовать развитие различных заболеваний и патологий (остеопороз, остеохондроз, спондилез и проч.) [4]. Для этого необходимо на основе биомеханической модели иметь возможность оценить напряженно-деформированное состояние элементов позвоночника в различных состояниях при функциональных нагрузках, а также под воздействием поддерживающих устройств [5–6].

Эффективное решение комплекса подобных задач возможно посредством построения биомеханической модели поясничного отдела позвоночника человека на основе результатов компьютерной томографии. Для этих целей предлагается подход, основанный на создании параметризованной геометрической модели, дескрипторы которой необходимо определить из автоматизированного анализа и обработки КТ-изображений в формате DICOM [1].

Методика эксперимента

В ходе исследования рассмотрены изображения в формате DICOM, полученные в результате компьютерной томографии позвоночника ряда пациентов Гомельской областной клинической больницы. В выборке представлены данные пациентов обоих полов в возрасте от 18 до 76 лет, имеющих различные степени дегенеративно-дистрофических заболеваний поясничного отдела позвоночника, а также не имеющих таких изменений. Значительная часть изображений имеет дефекты, в числе которых зашумление, несимметричная укладка пациента. В ходе исследования выполнено улучшение снимков на основе преобразование исходного RGB-изображения в монохромное (черно-белое) с применением пороговой обработки с дальнейшим подавлением шумов на основе усредняющего фильтра и выделением границ с помощью фильтра Лапласа [7–8], поворот изображения с целью совмещения вертикальной оси симметрии позвонка с вертикалью изображения, построение остова горизонтального сечения.

Полученные в результате изображения являются основой для построения геометрической модели поясничного отдела позвоночника. Сложность построения такой модели состоит в том, что каждый снимок отражает только часть информации о позвонке, так как отдельные фрагменты этого органа видны на снимке целиком, другие частично, третьи не видны совсем. Точное измерение требует построения проекции с различных снимков элементов одного и того же позвонка. Для решения указанной задачи предложен следующий алгоритм.

Шаг 1. Все возможные КТ-снимки разделены на типы в соответствии с видимыми на них анатомическими элементами позвонка.

Шаг 2. Найдены признаки, отличающие изображения одного типа от других.

Шаг 3. На основе набора полученных признаков составлены правила классификации изображений.

Шаг 4. Выделены наборы изображений, характеризующих каждый позвонки L1-L5.

Шаг 5. Выполнена классификация типов изображений.

Шаг 6. Проведены измерения размеров анатомических элементов позвонков.

Шаг 7. Построена геометрическая модель поясничного отдела позвоночника.

Разработана автоматизированная система, выполняющая измерение значений дескрипторов для каждого изображения и установление его принадлежности к определенному классу сечений.

Результаты и их обсуждение

С целью проведения численных экспериментов построена параметрическая геометрическая модель поясничного отдела позвоночника. Моделируемый орган представлен в виде пяти расположенных друг над другом вертикальных цилиндрических тел, имитирующих тело позвонка. На каждом теле расположены ножки и дуга позвонка, к которой в различных плоскостях крепятся семь плоских отростков: парные поперечные отростки, парные верхние и нижние суставные отростки, непарный остистый отросток (рис. 1) [4, 9]. Тело и дужка позвонка формируют позвонковое отверстие. В позвоночном столбе позвонковые отверстия расположены друг над другом, формируя спинномозговой (позвоночный) канал. Межпозвоночный диск изображен в виде плоской прокладки округлой формы, расположенной между двумя соседними позвонками. Он служит амортизатором вертикальной нагрузки [8].

Построение представленной геометрической модели требует измерения следующих параметров:

- длина и ширина тела позвонка;
- вертикальный и горизонтальный диаметр позвоночного канала;

- длина ножек позвонка;
- длина и ширина каждого из семи отростков.

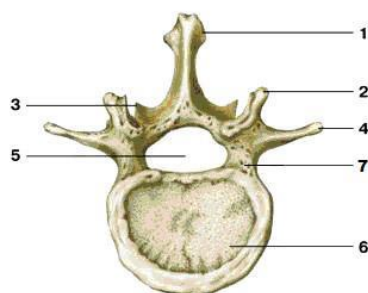


Рис. 1. Поперечное сечение позвонка поясничного отдела позвоночника: 1 – непарный остистый суставной отросток; 2 – верхние парные суставные отростки; 3 – нижние парные суставные отростки; 4 – парные поперечные суставные отростки; 5 – позвонковое отверстие; 6 – тело позвонка; 7 – ножка позвонка

Набор изображений, полученный в результате каждой процедуры компьютерной томографии, содержит снимки, соответствующие пяти позвонкам. Каждый позвонок представлен набором из 8–22 поперечных сечений, содержащих изображения фрагментов отдельных анатомических элементов позвонка. При этом положение секущих плоскостей относительно осей симметрии позвонка существенно отличаются для разных пациентов и процедур компьютерной томографии из-за отличий положения позвоночника и настройки томографа при обследовании. Также различным является расположение отдельных позвонков одного пациента вследствие характерного для поясничного отдела позвоночника физиологического лордоза (прогиба вперед). В результате на основе анализа одного снимка нельзя определить, какой позвонок или фрагменты пары соседних позвонков он отражает, а также каким анатомическим элементам соответствует каждая область изображения. Для решения этой задачи на основе метода классификации, представленного в [10], определены правила (табл.), позволяющие разделить КТ-изображения, полученные в результате одного обследования на типы, в соответствии с составом видимых на них элементов (рис. 2–7).

1. Тип А – отражает сечение межпозвоночного диска, верхних парных суставных отростков измеряемого позвонка, нижних суставных отростков и непарного остистого отростка позвонка, расположенного выше измеряемого (рис. 2, *a*).

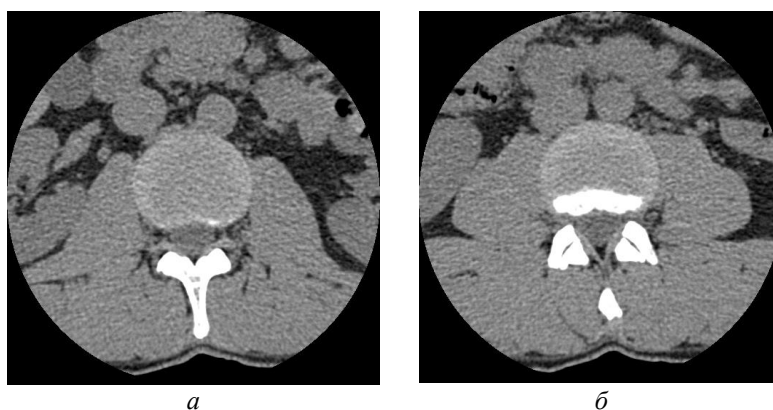


Рис. 2. Снимки поперечных сечений позвонков: *a* – тип А; *б* – тип В

2. Тип В – отражает фрагменты межпозвоночного диска, тела позвонка, верхних и нижних парных суставных отростков двух соседних позвонков, непарного остистого отростка предыдущего (расположенного выше измеряемого) позвонка (рис. 2, *б*).

3. Тип С – отражает фрагменты межпозвоночного диска, тела позвонка, верхних и нижних парных суставных отростков двух соседних позвонков (рис. 3, *a*).

4. Тип D – отражает сечение тела позвонка, верхних и нижних парных суставных отростков двух соседних позвонков, непарного остистого отростка предыдущего (расположенного выше измеряемого) позвонка (рис. 2, *б*).

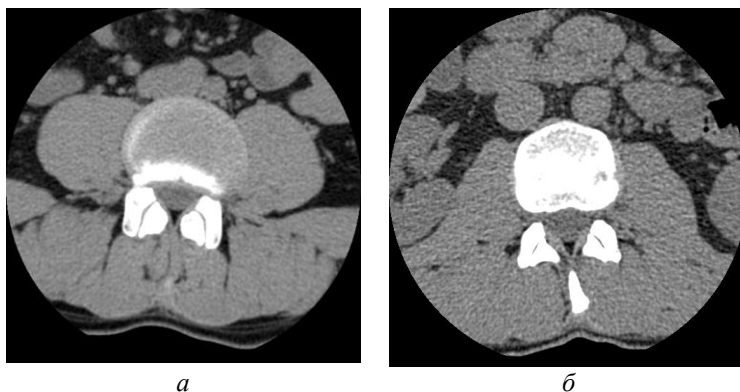


Рис. 3. Снимки поперечных сечений позвонков: *а* – тип С; *б* – тип D

5. Тип E – отражает тело позвонка, парные поперечные суставные отростки, верхние парные суставные отростки.

6. Тип F – отражает сечение тела позвонка, парные поперечные суставные отростки, небольшой фрагмент остистого суставного отростка.

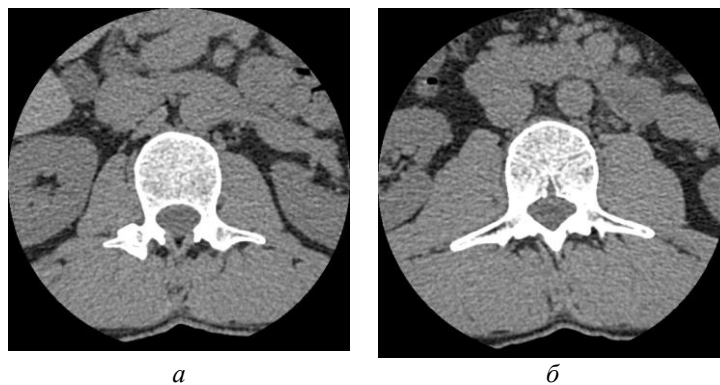


Рис. 4. Снимки поперечных сечений позвонков: *а* – тип E; *б* – тип F

7. Тип G – отражает сечение тела позвонка, значительный (близкий к максимальной длине) фрагмент остистого суставного отростка и парные поперечные суставные отростки.

8. Тип H – отражает тело позвонка, нижние суставные отростки и обособленный фрагмент непарного остистого суставного отростка.

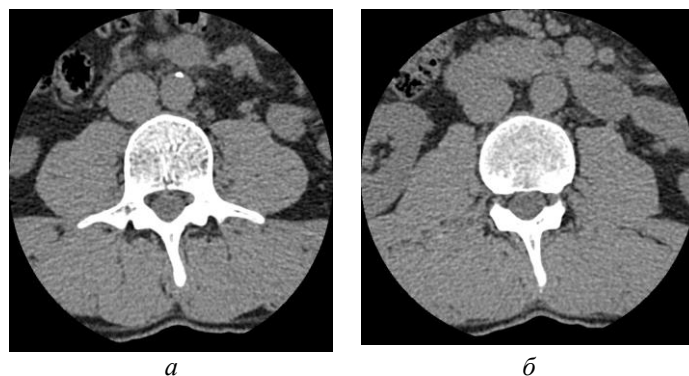


Рис. 5. Снимки поперечных сечений позвонков: *а* – тип G; *б* – тип H

9. Тип I – отражает фрагменты межпозвоночного диска, тела позвонка, нижних суставных отростков и непарного остистого отростка измеряемого позвонка.

10. Тип J – отражает тело позвонка, нижние суставные отростки, обособленный фрагмент непарного остистого отростка и фрагменты верхних суставных отростков позвонка, расположенного ниже измеряемого.

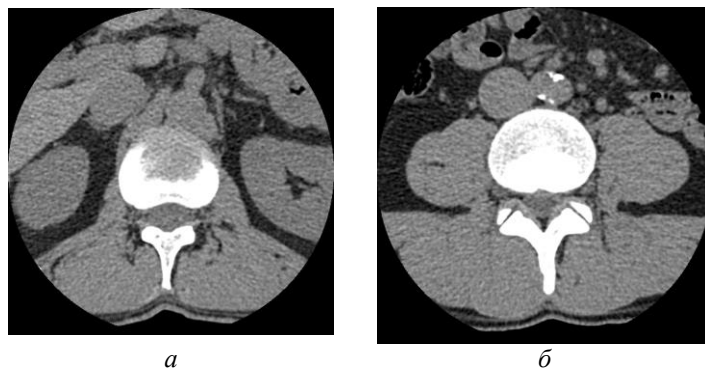


Рис. 6. Снимки поперечных сечений позвонков: *a* – тип I; *б* – тип J

11. Тип К – отражает фрагменты межпозвоночного диска, тела позвонка, нижних суставных отростков и непарного остистого отростка измеряемого позвонка, а также верхних суставных отростков позвонка, расположенного ниже измеряемого.

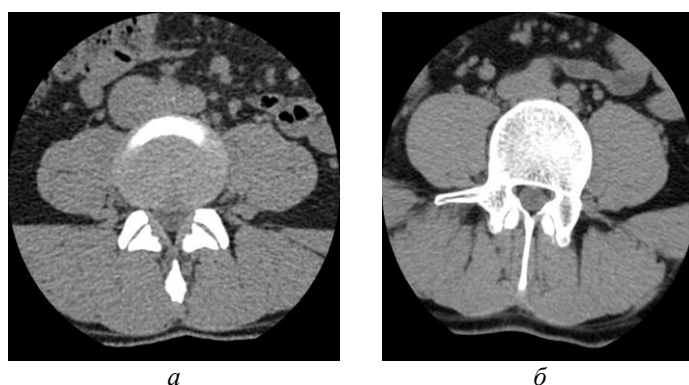


Рис. 7. Снимки поперечных сечений позвонков: *a* – тип К; *б* – пример асимметричного изображения, полученного в результате неровной укладки пациента при обследовании

В случае искажения сечения за счет несимметричной укладки пациента во время выполнения компьютерной томографии возможны смешанные виды изображений (рис. 7, *б*). Например, НИ, если левая половина изображения соответствует изображению типа Н, а правая – изображению типа I. Поэтому исследование каждого изображения выполняется отдельно по правой и левой половинам. В качестве разделителя на левую и правую половины выбрана вертикальная линия, проходящая через центр спинномозгового канала.

Выявление принадлежности КТ-изображения к одному из представленных типов выполняется на основе следующих бинарных дескрипторов (принимают значение 1, если утверждение соответствует истине, или 0 в противном случае):

- VBF – видно сечение тела позвонка, содержащее вентральный (передний, расположен в верхней части снимка) и дорсальный (задний, расположен в нижней части снимка) контуры;
- VBPV – виден фрагмент сечения тела позвонка, содержащий вентральный (передний, расположен в верхней части снимка) контур;
- VBPD – виден фрагмент сечения тела позвонка, содержащий дорсальный (задний, расположен в нижней части снимка) контур;
- SAPPI – виден обособленный фрагмент верхнего суставного отростка позвонка;
- SAPPF – виден фрагмент верхнего суставного отростка слитно с дугой позвонка;
- TRPF – виден фрагмент поперечного отростка слитно с дугой позвонка;
- TRPI – виден обособленный фрагмент поперечного отростка;
- SPPF – виден фрагмент остистого отростка слитно с дугой позвонка;
- SPI – виден обособленный фрагмент остистого отростка;
- IAPPI – виден обособленный фрагмент нижнего суставного отростка позвонка;
- IAPPF – виден фрагмент нижнего суставного отростка слитно с дугой позвонка;
- AC – видна замкнутая дуга позвонка;
- AP – виден незамкнутый фрагмент дуги позвонка.

Последовательное измерение и сопоставление ряда дескрипторов позволяет выявить в наборе КТ-снимков изображения каждого из одиннадцати типов в соответствии с приведенными в таблице правилами классификации (таблица).

Правила классификации изображений и состав извлекаемой из них полезной информации

Тип сечения	Отличительная особенность	Правило классификации	Назначение изображения
А	Не видно тело позвонка	$VBF = 0 \wedge VBPV = 0 \wedge VBPD = 0$	Определяет первый в наборе снимков, характеризующих отдельный позвонок (L1–L4)
В	Виден небольшой фрагмент задней части тела позвонка и обособленный фрагмент остистого отростка	$VBPD = 1 \wedge SPPI = 1$	Определяет первый в наборе снимков, характеризующих позвонок L5
С	Виден фрагмент задней части тела позвонка и не виден остистый отросток	$VBPD = 1 \wedge SPPI = 1 \wedge SPPF = 1$	Измерение размеров верхних и нижних суставных отростков
Д	Тело позвонка видно целиком, верхние и нижние видны обособленно, остистый обособленный	$VBF = 1 \wedge SPPI = 1 \wedge IAPPI = 1$	Измерение длины и ширины верхних суставных отростков
Е	Видны поперечные отростки, но не виден остистый, дуга позвонка разомкнутая	$AP = 1 \wedge TPPF = 1$	Измерение ширины поперечных суставных отростков
Ф	Видны поперечные отростки, но не виден остистый, дуга позвонка замкнутая	$AC = 1 \wedge TPPF = 1 \wedge SPPF = 0 \wedge SPPI = 0$	Измерение ширины поперечных суставных отростков
Г	Видны поперечные отростки и остистый отросток слитно с дугой позвонка	$SPPF = 1 \wedge TPPF = 1$	Измерение длины поперечных суставных отростков, выявление наиболее удаленной от тела позвонка точки остистого отростка, измерение вертикальных и горизонтальных диаметров тела позвонка и позвоночного канала.
Н	Тело позвонка видно целиком, фрагмент остистого отростка слитно с дугой	$VBF = 1 \wedge SPPF = 1$	Выявление наиболее удаленной от тела позвонка точки остистого отростка
И	Виден фрагмент передней части тела позвонка и фрагмент остистого отростка слитно с дугой	$VBPV = 1 \wedge SPPF = 1$	Выявление наиболее удаленной от тела позвонка точки остистого отростка, определение последнего в наборе снимков, характеризующих позвонок.
Ж	Тело позвонка видно целиком, фрагмент нижнего суставного отростка слитно с дугой и обособленный фрагмент верхнего отростка	$VBF = 1 \wedge IAPPF = 1 \wedge SAPPI = 1$	Выявление наиболее удаленной от тела позвонка точки остистого отростка.
К	Виден фрагмент передней части тела позвонка и обособленный фрагмент остистого отростка	$VBPV = 1 \wedge SPPI = 1$	Выявление наиболее удаленной от тела позвонка точки остистого отростка, определение последнего в наборе снимков, характеризующих позвонок.

Информация о принадлежности снимка к одному из выделенных типов позволяет решить следующие основные задачи:

- сгруппировать снимки, содержащие фрагменты анатомических элементов одного позвонка, то есть разделить соседние позвонки;
- отобрать снимки для измерения параметров каждого анатомического элемента позвонка для дальнейшего построения трехмерного изображения.

Итогом описанной последовательности измерений и расчетов является набор числовых значений размерных параметров пяти позвонков поясничного отдела и построение геометрической модели указанного органа. С целью повышения точности измерений и сокращения трудоемкости этого процесса разработана автоматизированная система, которая

выполняет предварительную обработку изображений, классификацию сечений по составу видимых фрагментов позвонка, расчет размерных параметров геометрической модели.

Заключение

В результате проведенных исследований получена автоматизированная система, выполняющая определение значений характеристик параметрической геометрической модели, которая позволяет воссоздавать объемное изображение данного органа на основе неполной информации, получаемой в результате измерения поперечных сечений позвонков на КТ-снимках в формате DICOM, а также неполной информации об условиях получения этих снимков (положении пациента при обследовании, настройках томографа, анатомических особенностях строения моделируемого органа пациента).

На основе предложенных авторами дескрипторов и правил классификации решена задача распознавания анатомических элементов позвонка на снимке, а также определения принадлежности элемента одному из пары соседних позвонков. Получаемая в результате информация необходима для формирования правил измерения позвонков, учитывающих различия положения измеряемых элементов относительно секущей фокальной плоскости снимка, что позволяет наиболее точно определить размерные параметры трехмерной геометрической модели поясничного отдела позвоночника.

Полученная геометрическая модель является основой для проведения вычислительных экспериментов, направленных на оценку устойчивости позвоночника к воздействию нагрузки различной интенсивности, а также для обоснования возможности применения поддерживающих устройств различной конструкции.

Список литературы

1. Стандарт DICOM 3.0 [Электронный ресурс] – 2016. – Режим доступа: <http://www.course-as.ru/dicomdoc.html>. – Дата доступа: 18.02.2016.
2. Барыш А.Е., Бузницкий Р.И., Ярьско А.В. Математическое моделирование позвоночных двигательных сегментов СШ/СVII методом конечных элементов // Травма. 2012. Т. 13, № 3. С. 36–39.
3. Kurochka K., Safonau I. Medical Images Indexing and Retrieval in a Distributed Computing Environment // Journal of Automation and Information Sciences. 2010. Vol. 42, iss. 5. P. 61–71.
4. Михайлов А.Н. Лучевая визуализация дегенеративно-дистрофических заболеваний позвоночника и суставов: Мультимедийное руководство для врачей. Минск: БелМАПО, 2015. 155 с.
5. Исследование напряженно-деформированного состояния конечно-элементной модели фрагмента позвоночного столба при сочетанном использовании транспедикулярных имплантов и вертебропластики / Л.А. Бублик [и др.] // Нейрохирургия и неврология Казахстана. 2013. № 3. С. 3–7.
6. Палатинская И.П., Долганина Н.Ю., Попцова Т.Ю. Суперкомпьютерное моделирование динамических нагрузок поясничного отдела позвоночника // Вестник УГАТУ. 2013. № 5. С. 230–236.
7. Гонсалес Р., Вудс Р. Цифровая обработка изображений. М.: Техносфера, 2005. 1072 с.
8. Прэтт У. Цифровая обработка изображений: Пер. с англ. М.: Мир, 1982. Кн.2. 480 с.
9. Сапин М.Р. Анатомия человека. В 2 кн. Кн. 1: Опорно-двигательный аппарат. Внутренние органы (пищеварительная и дыхательная системы). М.: Оникс, Альянс-В, 2000. 462 с.
10. Масалитина Н.Н. Классификация без учителя на основе нечисленно заданного критерия разделения классов // Искусственный интеллект. 2012. № 2. С. 144–150.

References

1. Standart DICOM 3.0 [Elektronnyj resurs] – 2016. – Rezhim dostupa: <http://www.course-as.ru/dicomdoc.html>. – Data dostupa: 18.02.2016. (in Russ.)
2. Barysh A.E., Buznickij R.I., Jares'ko A.V. Matematicheskoe modelirovanie pozvonocnyh dvigatel'nyh segmentov SSh/CVII metodom konechnyh jelementov // Travma. 2012. T. 13, № 3. S. 36–39. (in Russ.)
3. Kurochka K., Safonau I. Medical Images Indexing and Retrieval in a Distributed Computing Environment // Journal of Automation and Information Sciences. 2010. Vol. 42, iss. 5. P. 61–71.
4. Mihajlov A.N. Luchevaja vizualizacija degenerativno-distroficheskix zabojevanij pozvonocnika i sustavov: Mul'timedijnoe rukovodstvo dlja vrachej. Minsk: BelMAPO, 2015. 155 s. (in Russ.)

5. Issledovanie naprjazhenno-deformirovannogo sostojanija konechno-jelementnoj modeli fragmenta pozvonochного stolba pri sochetannom ispol'zovanii transpedikuljarnyh implantov i vertebroplastiki / L.A. Bublik [i dr.] // Nejrohirurgija i nevrologija Kazahstana. 2013. № 3. S. 3–7.
6. Palatinskaja I.P., Dolganina N.Ju., Popcova T.Ju. Superkomp'juternoe modelirovanie dinamičeskikh nagruzok pojasničnogo otdela pozvonohnika // Vestnik UGATU. 2013. №5. S. 230–236. (in Russ.)
7. Gonsales R., Vuds R. Cifrovaja obrabotka izobrazhenij. M.: Tehnosfera, 2005. 1072 s. (in Russ.)
8. Prjett U. Cifrovaja obrabotka izobrazhenij: Per. s angl. M.: Mir, 1982. Kn.24. 480 s. (in Russ.)
9. Sapin M.R. Anatomija cheloveka. V 2 kn. Kn. 1: Oporno-dvigatel'nyj apparat. Vnutrennie organy (pishhevaritel'naja i dyhatel'naja sistemy). M.: Oniks, Al'jans-V, 2000. 462 s. (in Russ.)
10. Masalitina N.N. Klassifikacija bez uchitelja na osnove nekolichestvenno zadannogo kriterija razdelenija klassov // Iskusstvennyj intellect. 2012. № 2. С. 144–150. (in Russ.)

Сведения об авторах

Масалитина Н.Н., старший преподаватель кафедры «Информационные технологии» Гомельского государственного технического университета имени П.О. Сухого.

Курочка К.С., к.т.н., доцент, заведующий кафедрой «Информационные технологии» Гомельского государственного технического университета имени П.О. Сухого

Information about the authors

Masalitina N.N., senior lecturer of information technologies department of Gomel state technical university named after P.O. Sukhoi.

Kurochka K.S., PhD., associate professor, head of information technologies department of Gomel state technical university named after P.O. Sukhoi.

Адрес для корреспонденции

246746, Республика Беларусь,
г. Гомель, пр. Октября, 48
Гомельский государственный технический университет имени П.О. Сухого
тел. +375-23-240-37-45
e-mail: masalitina@rambler.ru
Масалитина Наталья Николаевна

Address for correspondence

246746, Republic of Belarus,
Gomel, Octiabria ave., 48
Gomel state technical university
named after P.O. Sukhoi
tel. +375-232-40-37-45
e-mail: masalitina@rambler.ru
Masalitina Natalya Nikolaevna